ANNALES
D'ANATOMIE PATHOLOGIQUE
ET D'ANATOMIE NORMALE
MÉDICO-CHIRURGICALE

ONZIÈME ANNÉE — N° 3 — MARS 1934

MÉMOIRES ORIGINAUX

ANATOMIE DU DUODÉNUM ENVISAGÉE AU POINT DE VUE MÉDICO-CHIRURGICAL

par

le Professeur Raymond GRÉGOIRE

En 1860 (1), c'est-à-dire à l'époque où l'anatomie était considérée par tous comme la base des études médicales, A. Richet, dans son traité d'anatomie médico-chirurgicale, consacrait tout juste six lignes à l'étude du duodénum, et dans les termes suivants : « Les courbures et ses rapports ne nous offrent aucun intérêt pratique. Il est tellement appliqué sur le corps des vertèbres par les feuillets postérieurs du grand épiploon, qu'il est réellement, sinon impossible, du moins très difficile de l'explorer..... »

En 1897, Tillaux trouvait suffisant de décrire en dix-huit lignes cette partie du tube digestif.

Mais aujourd'hui que, pour certains, « l'anatomie semble déchue de son ancienne grandeur », voilà que médecins et chirurgiens, soucieux

(1) Cet article a été écrit pour servir de préambule à un livre sur la pathologie du duodénum. Les collaborateurs ne s'entendirent pas. L'ouvrage avorta, à peine conçu.

de physiologie, de chimie et de physique, se rendent compte qu'avant d'étudier les fonctions du duodénum et leurs troubles, il faut savoir comment cet organe est fait, où il se trouve, par quelle voie on peut l'explorer et l'aborder.

Chaque fois que les progrès de la pathologie et les perfectionnements des moyens d'investigation ont permis d'étudier plus particulièrement un organe, il a fallu tout d'abord compléter et perfectionner l'étude anatomique de cet organe. A l'époque où les courbures et les rapports du duodénum n'étaient d'aucun d'intérêt pratique, six lignes pouvaient suffire. Aujourd'hui, loin de s'adresser aux anatomistes purs, auxquels le point de vue pratique pourrait échapper, ce sont les médecins et les chirurgiens eux-mêmes qui, détail par détail, ont écrit ce chapitre et ce sont leurs recherches que nous résumons ici.

⁂

Tout le monde s'entend aujourd'hui sur ce qu'il est convenu de désigner sous le nom de duodénum. Il est possible qu'au point de vue embryologique, Glisson ait eu raison de limiter sa partie inférieure au niveau de l'abouchement des conduits pancréatico-biliaires. Mais au point de vue médico-chirurgical, le duodénum est cette première partie de l'intestin grêle, accolée à la colonne vertébrale. Elle est si profondément appliquée au-devant de la région lombaire qu'il est difficile de la voir et impossible de l'attirer au dehors. Les voies biliaires et pancréatiques se déversent dans sa cavité. C'est, comme le disait avec un peu d'exagération Jonnesco, l'anse fixe de l'intestin grêle.

Limites. — Ainsi compris, le duodénum commence en haut au niveau du pylore et se termine au niveau de l'angle duodéno-jéjunal.

Sur le sujet vivant normal, *la limite supérieure* est facile à voir et à sentir. Il y a une certaine différence de coloration distinguant la fin de l'estomac du début du duodénum : l'estomac est plus pâle, le duodénum d'un rose plus soutenu. Mais, en outre, le pylore est nettement reconnaissable à ce fait que son sphincter se marque par un sillon annulaire bien visible et plus prononcé encore au bord inférieur. En admettant même que le sillon ne soit pas apparent, la palpation dénote toujours cet anneau plus épais que font entre les doigts les fibres du sphincter pylorique.

Il n'en est pas de même dans les cas pathologiques. Lorsqu'une infiltration inflammatoire a épaissi la région du pylore, celle-ci est déformée, une teinte uniformément rouge s'étend sur la courbure et le début du duodénum. Le sillon se trouve effacé. Les doigts rencontrent la résistance

diffuse de l'épaississement pathologique. Comment, dès lors, reconnaître ce qui est gastrique de ce qui est duodénal ? C'est à cause de cette imprécision que les auteurs ont émis des opinions si différentes sur la fréquence relative de l'ulcère pylorique et de l'ulcère duodénal. Les chirurgiens, pour qui la question était d'importance, ont essayé de découvrir, à la surface du tube digestif, une trace du sillon disparu. Certains ont cru la trouver dans la présence de la veine pylorique.

W. J. Mayo a, le premier, donné ce point de repère. Selon lui, au niveau du sillon pylorique se trouve normalement une veine qui anastomose la circulation de la grande courbure avec celle de la petite. Cette veine grosse et courte, venue de la grande courbure, s'unit au-devant du pylore, à une plus petite veine de la courbure supérieure. Ainsi se trouverait marqué, extérieurement, le sphincter pylorique. Tout ce qui est à droite de cette veine anastomotique correspond au duodénum ; tout ce qui est à gauche répond à l'estomac. Cette *pyloric vein* serait ainsi pour Moynihan un repère très important.

Admis tout d'abord en France par Ricard et Pauchet, par Mathieu, ce repère anatomique fut bientôt contesté par Souligou, Fontan et Tramblin. Latarjet et, après lui, Mocquot et Houdart, ont enfin dépossédé la *pyloric vein* de son importance en étudiant d'une façon précise l'anatomie de son trajet et de sa situation. Avec eux, on est en droit de conclure : « On ne peut pas compter sur l'anastomose unissant les veines de la grande à celles de la petite courbure pour déterminer la situation du pylore. Cette anastomose n'est pas fréquemment visible et son siège n'est pas constant. »

Ainsi donc, si la limite supérieure du duodénum est assez facile à fixer sur le sujet vivant normal, elle devient vague, dans certains cas pathologiques, et c'est un peu au jugé qu'on est forcé de l'apprécier.

Sur le sujet vivant normal, la *limite inférieure* est extrêmement précise, et même dans les cas pathologiques, qui sont extrêmement rares à ce niveau, on n'a guère de difficulté à la trouver. Cette limite répond à l'angle duodéno-jéjunal, c'est-à-dire au point où, de fixé, l'intestin devient mobile. Or, sur le vivant, avant toute dissection, on ne voit pas la fin du duodénum, mais on voit aisément le commencement du jéjunum. Trouver l'angle duodéno-jéjunal correspond donc à trouver le départ de la première anse jéjunale, c'est-à-dire la fin du duodénum.

Si vous êtes placé à la droite de l'opéré, descendez votre index droit le long du flanc gauche de la colonne vertébrale immédiatement au-dessous du méso-côlon transverse. Recourbez-le en crochet et grattez de son extrémité le flanc gauche de la colonne, vous chargerez une anse grêle que vous attirerez au dehors et ce sera toujours la première anse jéju-

nale. Remontez jusqu'à son point d'origine, vous êtes à l'angle duodéno-jéjunal.

Cet angle duodéno-jéjunal se trouve placé sur le flanc gauche de la saillie lombaire, au-dessous de l'attache du méso-côlon transverse, au niveau de la naissance du mésentère. La branche duodénale de cet angle est dissimulée plus ou moins sous le péritoine pariétal, toujours assez épais et assez infiltré de graisse à ce niveau. La branche jéjunale de cet angle est libre et paraît émerger de la paroi abdominale postérieure.

Direction et forme. — L'anse duodénale se dirige d'abord en haut, à droite et en arrière, puis descend verticalement en formant un angle désigné sous le nom d'angle supérieur ou *genu superius*. Après un court trajet, elle se recourbe à nouveau et se dirige horizontalement, formant ainsi un second angle, angle inférieur ou *genu inferius*. Enfin, après avoir croisé la ligne médiane, elle remonte légèrement et se termine au niveau de l'angle duodéno-jéjunal.

Ces changements de direction ont permis de diviser l'anse duodénale en un certain nombre de segments, tant au point de vue de l'anatomie pure qu'au point de vue médico-chirurgical, car des affections très différentes peuvent atteindre chacune de ces parties.

La *première portion du duodénum* s'étend du pylore à l'angle supérieur ou *genu superius*. Elle mesure habituellement 3 à 4 centimètres de longueur. Ces chiffres, que donnent tous les classiques, sont vrais dans un grand nombre de cas, mais il faut savoir que la longueur de cette première portion peut être beaucoup plus considérable et que son allongement est en rapport direct avec le type architectural de l'individu, ce qui est fort important pour le médecin et le chirurgien, ce qui est de peu d'intérêt pour l'anatomiste pur.

C'est là un point sur lequel j'ai bien souvent insisté, les chirurgiens et aussi les radiologues l'ont sûrement déjà remarqué sans établir peut-être les relations qui existent entre la forme du thorax, c'est-à-dire du contenant, et celle des viscères, c'est-à-dire du contenu. C'est pourtant là la cause de la facilité ou de la difficulté de certaines opérations, la cause aussi de certains troubles du fonctionnement duodénal.

Chez les individus robustes, à thorax large, l'estomac est court, orthotonique et presque horizontal, la première portion du duodénum est courte et presque horizontale aussi. Elle se dirige à droite et un peu en arrière.

Chez les individus malingres, à thorax long et étroit, l'estomac est long, hypotonique et décrit un J majuscule descendant très bas. C'est le type habituel chez la femme. La première portion du duodénum est

longue et ascendante. Elle peut mesurer jusqu'à 6 ou 7 centimètres et se dirige en haut, un peu à droite et en arrière.

Contrairement au reste du duodénum, cette première portion n'est pas entièrement fixée. Son premier centimètre est, comme l'estomac lui-même, compris dans l'épiploon hépato-gastro-colique. Elle est donc mobile et revêtue de péritoine sur ses deux faces antérieure et postérieure. Quand la première portion du duodénum s'allonge, c'est particulièrement cette partie mobile qui augmente de dimension, et ce fait est bien avantageux pour le chirurgien qui, par exemple, pratique une résection du pylore. De fait, si D^1 est court, rien n'est plus difficile que de fermer le bout distal et de trouver une doublure péritonéale suffisante; rien n'est plus aisé, au contraire, s'il est long. De cette exiguité ou de cette longueur dépendent encore la possibilité ou l'impossibilité de certaines opérations comme la restauration de la continuité après pylorectomie par la méthode de Péan ou par celle de Kocher.

Il semble que les chirurgiens n'aient pas toujours tenu un compte suffisant de ces dispositions anatomiques dans l'exposé des indications de ces diverses opérations.

Le calibre de cette première portion n'est pas le même sur toute son étendue. Bien que cette différence se constate beaucoup mieux sur l'écran fluorescent que sur l'individu anesthésié, on peut remarquer cependant que la moitié proximale de D^1 est d'un calibre supérieur à l'autre moitié plus ou moins cachée sous le péritoine. C'est à ce premier renflement que l'on donne le nom de *bulbe*, c'est là que siège le plus habituel les ulcères duodénaux. Cette première portion du duodénum présente donc dans l'ensemble un aspect infundibuliforme et le point le plus rétréci répond à l'angle qu'elle fait avec la *portion descendante*.

La *deuxième portion* du duodénum, verticale, mesure en général de 9 à 10 centimètres de long. Son calibre est conformé en sens inverse de la première; autrement dit, tandis que la précédente diminue de calibre de son origine à sa terminaison, celle-ci, au contraire, augmente la dimension de son origine au *genus inferius* qui la sépare de la troisième.

Le plus souvent, sur l'individu vivant, cette deuxième portion est affaissée, aplatie et le péritoine qui la recouvre la cache à première vue. D'autres fois, au contraire, des gaz la distendent et l'on se rend parfaitement compte alors de l'importance de son diamètre qui, dans sa partie inférieure, peut atteindre 3 centimètres. Au voisinage de l'angle inférieur, sinon au niveau de l'angle même, les vaisseaux coliques droits tracent un sillon sur le duodénum, mais sans rétrécir le calibre d'une façon appréciable, si le côlon droit est normalement fixé. Au contraire,

lorsque le manque de coalescence a laissé le côlon droit mobile, celui-ci s'abaisse dans la station verticale, entraînant avec lui ses vaisseaux qui se tendent, appuient sur le duodénum, effacent son calibre et deviennent ainsi une des causes de sténose sous-vatérienne du duodénum.

La *troisième portion* du duodénum, horizontale, passe en travers de la colonne vertébrale et sa saillie oblige l'intestin à s'incurver à droite et à gauche d'elle, comme un sac de farine sur le dos d'un âne.

Elle est plus courte que la précédente et ne mesure guère que 6 à 7 centimètres de longueur. Encore se continue-t-elle fréquemment sans limitation nette avec la quatrième portion, en sorte qu'il est difficile de dire où se termine l'une et où commence l'autre.

Son calibre va en diminuant de l'angle inférieur au croisement des vaisseaux mésentériques. A son origine, ce segment duodénal a les mêmes dimensions que la terminaison de la deuxième portion qu'il continue. Ainsi, la fin de D^2 et le commencement de D^3 forment-ils une véritable poche de 3 centimètres au moins de diamètre et quelquefois plus, et c'est à cette dilatation qu'est dû le nom de *second estomac* ou d'*estomac succenturié* sous lequel on a parfois désigné le duodénum.

Le pédicule mésentérique, en passant au-devant de cette troisième portion, la resserre. Elle est prise entre ces vaisseaux et l'aorte abdominale comme entre les mors d'une pince. Il existe à ce niveau un rétrécissement constant du calibre de l'organe. Ce n'est peut-être pas une hypothèse d'avancer que les dimensions des segments sus-jacents seront d'autant plus grandes que la pince aortico-mésentérique sera plus serrée. Il existe enfin des cas pathologiques où la compression du pédicule mésentérique gêne incontestablement le transit et sera la cause la plus fréquente de la dilatation sous-vatérienne du duodénum.

La *quatrième et dernière portion* commence sur le flanc gauche de la colonne vertébrale et se termine au niveau de l'angle duodéno-jéjunal. Elle est très difficile à voir sur le sujet vivant, car l'attache du mésocôlon transverse le cache dans un grand nombre de cas. Elle est d'ailleurs courte et ne mesure que 3 à 4 centimètres quand elle n'est pas disséquée. Son calibre se rapproche sensiblement de celui du jéjunum avec qui elle se continue.

Ainsi donc, le calibre du duodénum est assez irrégulier. On y peut remarquer deux zones dilatées : le bulbe et l'union de la deuxième avec la troisième portion. La fin de la première portion et l'angle supérieur, la fin de la troisième et la quatrième sont d'un calibre sensiblement inférieur. Ces notions sont d'un réel intérêt pour le chirurgien.

Le duodénum ainsi formé de quatre portions est un type anatomique

qui se rencontre dans un grand nombre de cas. Après l'exposé que Jonnesco en fit, cette manière de voir a été adoptée par la plupart des anatomistes.

Il existe cependant quelques modifications de cette forme qu'il faut connaître. Nino Marsiaj y insiste à juste titre.

Les angles qui séparent les divers segments du duodénum peuvent s'estomper au point que la courbe de l'anse intestinale devient régulière. Le duodénum prend la *forme annulaire*.

La troisième portion se continue sans aucune démarcation avec la quatrième : le duodénum prend alors une forme en V, ce qui est assez fréquent chez l'adulte.

Ballowitz, sur 12 cadavres, trouve 12 fois la forme en U qui est incontestablement la plus fréquente. Dwigth, sur 59 cas, trouve : 22 fois la forme en U, 21 fois la forme en V, 4 fois la forme annulaire. Au total, on pourrait conclure, avec N. Marsiaj : « La forme du duodénum est individuelle et extrêmement variable, de telle manière que la description d'un type commun est impossible. » Au reste, les différences sont, à tout prendre, si minimes en pratique, que médecins et chirurgiens ont rarement à s'en soucier.

Situation. — Le duodénum occupe la partie médiane de la région thoraco-abdominale du ventre. Il est profondément placé, de telle sorte que lorsqu'on ouvre un abdomen sur la ligne ombilico-xyphoïdienne, on ne le voit pas immédiatement.

Le bord antérieur du foie descend plus ou moins et coupe obliquement en bas et à droite la région épigastrique. L'estomac, par sa position horizontale, occupe le milieu de la région, et son extrémité pylorique s'enfonce au-dessous du bord antérieur du foie. Enfin, le côlon transverse, dont la courbure suit assez exactement le bord inférieur de l'estomac, s'enfonce aussi dans sa partie droite, au-dessous du foie; dans sa partie moyenne, il est voilé par l'épiploon gastro-colique. Aussi, pour découvrir le duodénum, faut-il repousser en haut le bord du foie, repousser à gauche l'estomac, repousser en bas le côlon transverse. Encore ne met-on à jour que la première portion et une partie de la seconde.

Pour voir la fin de cette seconde portion et la troisième, il faut relever le côlon transverse et son méso. On aperçoit alors, au-dessous du mésocôlon et à droite du mésentère, la voussure que fait l'anse duodénale voilée ici par un péritoine épais et généralement doublé de graisse.

Enfin, pour voir la quatrième portion du duodénum, il faut repousser à droite les anses grêles supérieures et leur mésentère, tandis que le côlon et son méso sont maintenus relevés. On voit alors, au-dessous de

la première anse jéjunale et au-dessous du méso-côlon, la légère saillie que fait la courte quatrième portion.

L'ensemble du duodénum occupe donc le plan le plus profond des viscères abdominaux de la région médiane. Il fait partie en même temps de l'étage sus-mésocolique et de l'étage sous-mésocolique. Il repose directement sur les gros vaisseaux prévertébraux qui le séparent de la colonne lombaire.

On a voulu préciser la situation exacte du duodénum par rapport aux pointx fixes, au squelette vertébral, et en déduire sa projection sur la paroi antérieure de l'abdomen. A ce point de vue, il faut absolument distinguer le cadavre et l'individu vivant. L'anatomie descriptive considère toujours le sujet dans la position horizontale et rectiligne. L'anatomie médico-chirurgicale doit se préoccuper des modifications de situation que peuvent produire les positions différentes données au corps pour le besoin de l'exploration ou de l'intervention.

Sur le cadavre, l'anse duodénale est bien l'anse fixe de l'intestin grêle, comme disait Jonnesco. Sur l'individu vivant, le duodénum est soumis à des déplacements, ignorés jusqu'à ce jour et que les rayons X permirent de constater.

1° Situation du duodénum sur le cadavre en rectitude. — Le *duodénum du cadavre* figé par la mort et dont les vaisseaux sont vides et les muscles inertes, est placé au-devant de la colonne lombaire. La saillie de celle-ci impose à l'anse duodénale une courbure dans le plan antéro-postérieur, de telle sorte que la première et la troisième portion seront repoussées en avant, tandis que la deuxième et la quatrième, placées sur les flancs de la colonne, seront sur un plan plus postérieur.

La première portion, presque horizontale ou un peu ascendante, répond à la face antérieure, puis au flanc droit de la 1re vertèbre lombaire ou au disque qui la sépare de la deuxième.

La seconde portion descend verticalement le long du flanc droit des 2e et 3e vertèbres lombaires et du disque intermédiaire jusqu'au milieu du corps de la 4e lombaire. Elle longe, par conséquent, le bord interne du rein droit, les vaisseaux qui s'y rendent ou en viennent et la veine cave inférieure, tous affaissés et vides de sang sur le cadavre.

La troisième portion croise la face antérieure de la 4e vertèbre lombaire et passe devant l'aorte qui la soulève, car elle reste dilatée sur le cadavre, et ne s'aplatit pas comme les veines. Aussi cette partie du duodénum décrit-elle sur le cadavre une forte courbure à concavité dirigée en arrière. Elle s'infléchit, nous l'avons déjà dit, comme le sac de farine sur le dos de l'âne.

La quatrième portion monte obliquement le long du corps des 3e et

2e vertèbres lombaires et du disque intermédiaire. L'angle duodéno-jéjunal répond d'habitude au bord supérieur du corps de la 2e lombaire ou au disque qui la sépare de la première.

La projection du duodénum du cadavre sur la paroi abdominale antérieure pourra donc être dessinée, comme le disent Testut et Jacob, dans un quadrilatère dont le bord supérieur passerait horizontalement par la huitième côte, le bord inférieur passerait horizontalement par l'ombilic, le bord droit vertical passerait à 3 ou 4 travers de doigt de la ligne médiane et le bord gauche vertical également passerait à 1 ou 2 travers de doigt de cette même ligne médiane.

Marsiaj, qui a pris soin de mesurer minutieusement la situation de la deuxième portion sur un certain nombre de sujets, considère que celle-ci se projette à droite de la colonne jusqu'à 6 centimètres de la ligne médiane, alors que la quatrième portion dépasse à peine la ligne médiane du côté gauche.

2° Situation du duodénum suivant les positions données au tronc. — La situation du duodénum, telle que nous venons de la décrire, est celle du sujet observé couché à plat sur le dos.

Il est aujourd'hui nécessaire de connaître les modifications de situation qui peuvent se produire dans les diverses portions du tronc et le parti qu'on en peut tirer soit en clinique, soit sur la table d'opération.

Il n'est pas douteux que, dans la position cambrée, qui est la plus souvent utilisée en pratique, le duodénum subit des changements de situation appréciables et dont les chirurgiens se sont avantageusement servis sans s'en rendre compte bien souvent.

Il nous suffira de redire ici ce que nous avons observé sur des coupes faites dans ce but (*Anatomie médico-chirurgicale de l'abdomen*, t. I, p. 34). On a dit que dans la lordose, provoquée par le chirurgien pour opérer dans la région thoraco-abdominale, les organes s'écartent les unes des autres comme les plis d'un soufflet ou les lames d'un éventail : « Le foie bascule en haut, tandis que s'abaissent le duodéno-pylore, le côlon transverse et la masse des anses intestinales grêles. Le champ opératoire se dégage ainsi spontanément. » Cette façon d'expliquer les modifications dans la topographie des organes contenus dans la région haute de l'abdomen est certainement plus simpliste que rigoureuse. D'après les constatations que nous avons pu faire, ce n'est pas par une sorte de bâillement que se modifie la situation réciproque des organes, mais par une véritable rotation en dedans vers la ligne médiane, comme les figures ci-jointes permettent de le démontrer.

Ces coupes ont été calquées sur des sujets adultes, préalablement durcis dans une position voulue, par injection artérielle d'une solution

forte de formol. Ces sujets ont été choisis exactement de même taille et de même largeur et les coupes pratiquées exactement à la même distance de la ligne médiane. Cependant, les coupes *A* et *A'* ne sont pas exactement superposables, la scie ayant un peu dévié en dehors dans la coupe *A'*. En avant, elles portent exactement à 2 centimètres à gauche de la ligne médiane. Les coupes *B* et *B'* sont à 2 centimètres à droite de la ligne médiane; les coupes *C* et *C'* à 8 centimètres à droite de la ligne médiane.

Les coupes *A*, *B*, *C*, ont été faites sur un sujet durci en rectitude; les coupes *A'*, *B'*, *C'*, sur un sujet durci en position de lordose dorso-lombaire. En comparant successivement ces diverses coupes, on se rend parfaitement compte des modifications qui se sont produites dans la topographie des organes et du sens dans lequel se sont faites ces modifications.

Comparons d'abord les coupes *A* et *A'*. Ce qui frappe tout d'abord, c'est l'augmentation d'épaisseur de la région thoraco-abdominale dans la coupe *A'*. De fait, dans la lordose, le thorax reposant sur un plan résistant, les côtes sont repoussées en avant, de même que le sternum : le rebord thoracique est relevé et projeté. Aussi, la courbe du diaphragme est-elle notablement modifiée et d'un rayon plus grand.

Remarquez, d'autre part, que si le foie subit un certain mouvement de bascule qui porte en haut sa face antérieure et en bas sa face postéro-inférieure, il ne se fait cependant pas de « bâillement » des viscères sous-jacents. Bien au contraire, le pancréas *(5)* le duodénum *(8)* et même l'estomac *(4)* paraissent notablement remontés et comme tassés sous le foie.

Les coupes *B* et *B'* sont bien autrement instructives. Elles sont si parfaitement superposables que, dans l'une comme dans l'autre, la veine cave inférieure *(3)* a été coupée exactement dans sa largeur. Sur cette coupe *B'*, la bascule du foie dans la position en lordose dorso-lombaire paraît très peu appréciable et la face inférieure a sensiblement la même orientation sur la coupe *B* et sur la coupe *B'*. Mais on ne peut pas ne pas être frappé par la forme que prend la glande hépatique en position de lordose : sa face antérieure est en effet fortement aplatie.

On peut remarquer encore que la glande a pour ainsi dire pivoté d'arrière en avant et de dehors en dedans autour de l'axe que représente la veine cave inférieure. On peut même remarquer que la veine cave est comme tordue, car la veine sus-hépatique droite, qui en *B* s'ouvre dans la partie haute de la moitié droite de la veine, s'ouvre en *B'* presque sur sa face antérieure. Cherchez-la juste au niveau de la traversée diaphragmatique. En *B'*, il n'y a plus de tissu hépatique en arrière de la veine cave, mais de plus, le rein lui-même *(5)*, coiffé de la surré-

nale *(4)*, a été reporté en dehors et en avant, puisqu'en *B'* la coupe du rein a disparu et qu'il n'apparaît plus qu'une tranche de la partie interne de la surrénale *(4)*.

L'étude comparée des organes situés en avant de la veine cave confirme ces premières constatations. Sur la coupe *B*, on voit, au-dessous de la face postéro-inférieure du foie, le duodénum, dans sa portion horizon-

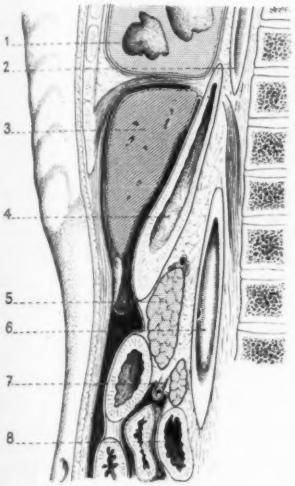

A

Fig. 1.

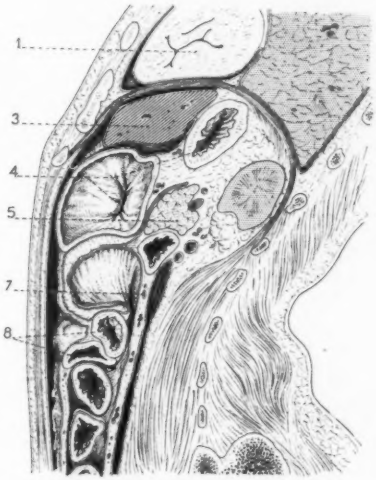

A'

Fig. 2.

Fig. 1. — *Coupe* A, *passant à 2 centimètres à gauche de la ligne médiane antérieure, sur un sujet durci en* position de rectitude.

1, coupe du cœur. *2*, section de l'aorte thoracique. *3*, coupe du lobe gauche du foie ; remarquer la direction de la face postéro-inférieure. *4*, coupe de l'estomac passant par le cardia et la partie verticale de la petite courbure. *5*, coupe du pancréas au niveau de sa tête et du point de passage de l'artère mésentérique supérieure, *7*, au-dessus du bec pancréatique. *6*, coupe de l'aorte abdominale. *8*, coupe de la portion horizontale du duodénum.

Fig. 2. — *Coupe* A' *passant à 2 centimètres à gauche de la ligne médiane antérieure, sur un sujet durci* en position dorso-lombaire. *(La scie a un peu dévié en arrière, en sorte qu'elle est sortie un peu en dehors de la colonne vertébrale.)*

1, coupe du cœur. *3*, coupe du lobe gauche du foie; remarquer la direction de la face postéro-inférieure. *4*, coupe de l'estomac au niveau du cardia et, au-dessous, au niveau du vestibule pylorique. *5*, coupe du pancréas un peu à gauche du col; on voit l'artère et la veine splénique sur sa face postérieure et, au-dessous, la quatrième portion du duodénum. *7*, le mésentère. *8*, coupes des anses grêles.

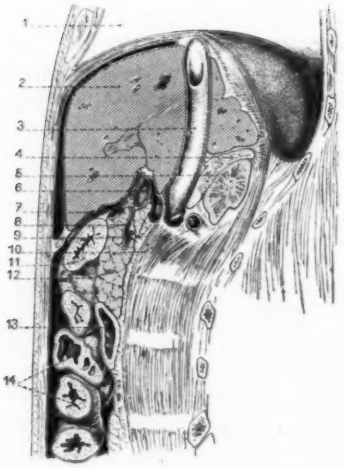

B

Fig. 3.

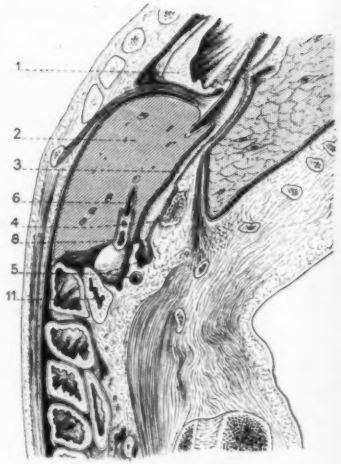

B′

Fig. 4.

Fig. 3. — *Coupe* B *passant à 2 centimètres à droite de la ligne médiane antérieure, sur un sujet durci en* position de rectitude.

1, la cavité thoracique, d'où la coupe du poumon a été retirée. *2*, coupe du foie passant par la veine cave inférieure *(3)*, presque verticale et un peu concave en avant; on voit, en haut, l'embouchure de la veine sus-hépatique droite; en bas, l'embouchure de la veine rénale droite. *4*, coupe de la capsule surrénale droite. *5*, coupe du pôle supérieur du rein droit. *6*, veine porte. *7*, coupe de l'artère hépatique au niveau de la naissance de la gastro-duodénale. *8*, coupe de l'hépato-cholédoque. *9*, coupe de l'arrière-cavité des épiploons au niveau de l'hiatus de Winslow. *10*, coupe de l'artère rénale droite, en arrière de l'embouchure de la veine rénale, dans la veine cave inférieure. *11*, coupe du duodénum. *12*, coupe du pancréas. *13*, coupe de la troisième portion du duodénum. *14*, coupes des anses grêles.

Fig. 4. — *Coupe* B′ *passant à 2 centimètres à droite de la ligne médiane antérieure, sur un sujet durci en* position dorso-lombaire.

1, coupe de la cavité thoracique, passant par le cœur et l'embouchure de la veine cave inférieure. *2*, coupe du foie passant par la veine cave inférieure *(3)* rectiligne et oblique en arrière; on voit, en haut et en avant, l'embouchure de la veine sus-hépatique droite; en bas, l'embouchure de la veine rénale droite *(5)*. *4*, coupe de la capsule surrénale droite en dedans du pôle supérieur du rein qui n'est pas intéressé par la coupe. *5*, coupe de l'artère et de la veine rénales droites. *6*, coupe de la branche droite de la veine porte. *8*, coupe de la vésicule biliaire près de son col. *11*, coupe du duodénum au niveau de l'angle sous-hépatique; le pancréas, repoussé en dedans par la position dorso-lombaire, n'est pas intéressé par la coupe.

tale *(13)*, coupé au-dessous de la tête du pancréas *(12)*, et en avant *(11)*, la coupe du pylore. Au-dessus du pancréas, on trouve tout le pédicule principal des voies biliaires : le cholédoque *(8)*, l'artère hépatique *(7)* et la veine porte *(6)* que l'arrière-cavité des épiploons *(9)* sépare de la veine cave inférieure.

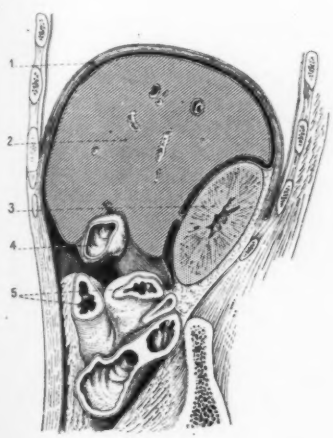

C

FIG. 5.

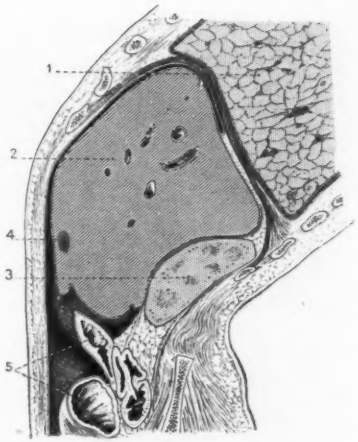

C'

FIG. 6.

FIG. 5. — *Coupe* C, *passant à 8 centimètres à droite de la ligne médiane antérieure, sur un sujet durci en* position de rectitude.

1, coupe du diaphragme. *2*, coupe du foie. *3*, coupe du rein droit. *4*, coupe de la vésicule biliaire. *5*, coupe de gros intestin à l'union de la portion ascendante et de la portion transverse.

FIG. 6. — *Coupe* C' *passant à 8 centimètres à droite de la ligne médiane antérieure, sur un sujet durci en* position dorso-lombaire.

1, coupe du thorax et du diaphragme. *2*, coupe du foie; remarquer la déformation de la glande du fait de la position dorso-lombaire. *3*, coupe du rein. *4*, la vésicule biliaire, repoussée en dedans par la rotation du foie, n'est pas sur la coupe, mais on voit une tache verte répondant au côté droit de la vésicule. *5*, coupe du côlon au niveau de l'angle sous-hépatique.

Or, dans la coupe du sujet en lordose, il apparaît nettement que tous ces organes ont été portés en avant et en dedans, suivant en cela le mouvement général de rotation en avant et en dedans des organes sous-phréniques. De fait en *B'*, bien que la coupe passe par la veine cave au niveau de l'embouchure de la veine rénale *(5)* et de la sus-hépatique

(comme dans la coupe *13*), le pancréas n'existe pas, le duodénum *(11)* est coupé juste au niveau du *genu superius* qui seul reste dans la coupe. Enfin, ce n'est plus le pédicule hépatique principal, mais le pédicule accessoire avec la vésicule biliaire *(8)* qui apparaît. La branche droite de la veine porte *(6)* a été coupée à son entrée dans le foie, au fond du sillon transverse.

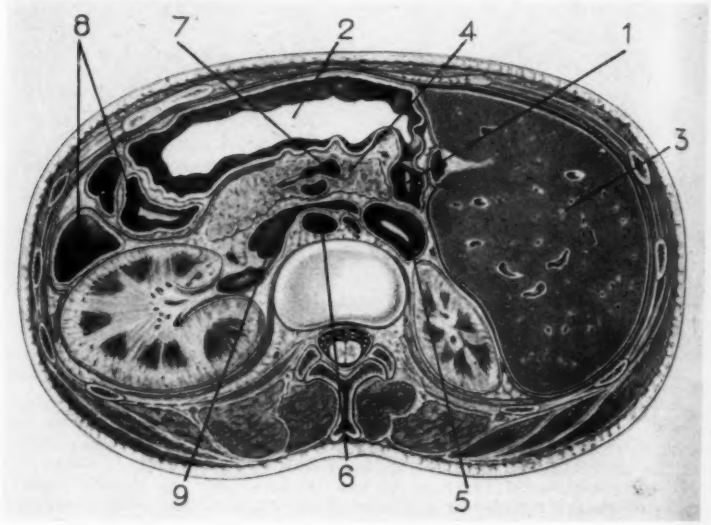

FIG. 7. — *Coupe horizontale d'un sujet durci au formol,* en position de rectitude, *et passant par le siège de la 1re vertèbre lombaire.*

1, le duodénum; remarquer qu'il se projette sur le flanc droit de la colonne vertébrale. *2,* coupe de l'estomac passant par l'orifice pylorique. *3,* coupe du foie; remarquer le niveau du bord antérieur par rapport à la ligne médiane. *4,* coupe du pancréas. *5,* coupe de la veine cave inférieure. *6,* coupe de l'aorte abdominale. *7,* coupe de l'orifice de la veine porte, recevant à gauche le tronc de la veine splénique. *8,* coupes du côlon au niveau de son angle splénique. *9,* la veine rénale gauche.

Les coupes *C* et *C'* nous permettent de constater les mêmes transformations des rapports des organes sous-hépatiques par le fait de la position donnée au sujet. Il suffit de constater que la vésicule biliaire *(4)* se trouve intéressée dans la coupe *C,* alors que, dans la coupe *C'* on ne voit plus qu'une tache verdâtre *(4)* qui répond au bord le plus externe de la vésicule.

Ce que nous montrent les coupes longitudinales se trouve confirmé par ce que montrent les coupes horizontales (voir fig. 7 et 8). Sur la coupe *D*, faite sur un sujet en position rectiligne et passant par le disque qui sépare la 12e vertèbre dorsale de la 1re lombaire, on voit la section du duodénum en 1, qui se projette sur le flanc droit de la colonne vertébrale, position normale. Sur la coupe *E*, faite sur un sujet en position cambrée

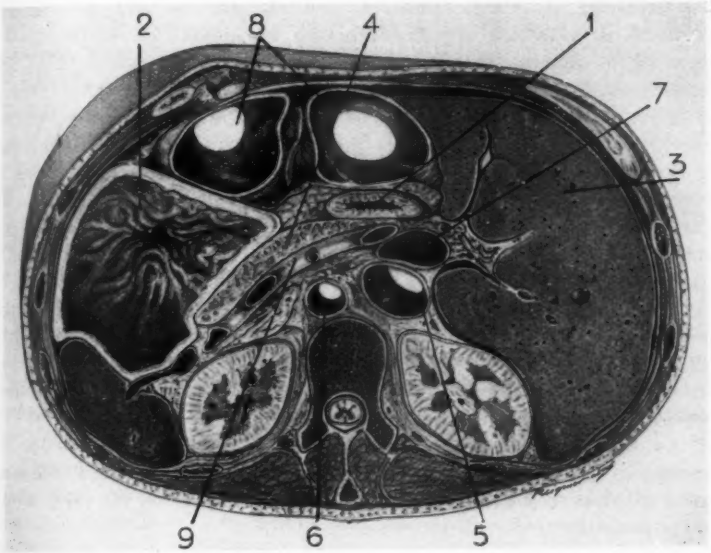

FIG. 8. — *Coupe horizontale d'un sujet durci au formol*, en position dorso-lombaire, *et passant par le corps de la 1re vertèbre lombaire.*

1, le duodénum; remarquer qu'il se projette sur la face antérieure de la colonne vertébrale repoussée en dedans par le fait de la position dorso-lombaire. *2*, coupe de l'estomac. *3*, coupe du foie; remarquer le niveau du bord antérieur par rapport à la ligne médiane du fait de la position dorso-lombaire. *4*, coupe du pancréas. *5*, coupe de la veine cave inférieure. *6*, coupe de l'aorte abdominale. *7*, coupe de la veine porte un peu au-dessus de son origine. *8*, coupes du côlon. *9*, l'artère splénique.

et passant par la partie supérieure de la première vertèbre lombaire, la coupe du duodénum se trouve presque sur la ligne médiane. La comparaison de ces deux coupes montre nettement, comme nous le disions plus haut, cette translation en avant et en dedans de tous les organes qui répondent au niveau de la colonne vertébrale où a été faite l'inflexion.

La position donnée au sujet est donc susceptible de modifier considérablement la situation de tous les organes de la région sous-hépatique. Le refoulement des régions lombaires en avant par l'angle de la table opératoire entraîne la rotation en dedans et en avant de tous les organes. De plus, la projection du rebord costal qui remonte ouvre plus largement la région. Mais, contrairement à ce qu'on a pu dire, ce n'est pas parce que les organes s'écartent à la façon des plis d'un soufflet que l'accès est plus facile. Dans cette position, tous les viscères sont refoulés en dedans et en avant. Ils sont, pour ainsi dire, montés sur la face antérieure de la colonne vertébrale fortement saillante en avant. Elle les pousse hors du ventre et les expose comme sur une console.

Ces possibilités de déplacement des viscères, du duodénum en particulier, sont d'un précieux secours pour le chirurgien qui va intervenir sur ces organes. Il semblerait, au premier abord, qu'elles puissent être également utilisées en clinique dans le but d'examen. Il n'en est cependant rien, car, dans cette position de lordose, la paroi abdominale se tend au maximum, devient dure, indépressible et interdit toute exploration profonde.

3° Situation du duodénum chez l'individu vivant. — Pendant longtemps, médecins et chirurgiens ont cru pouvoir conclure du cadavre à l'homme vivant, et ils ont accepté que le duodénum fixe sur le cadavre était également fixe sur le vivant. Les examens radiologiques sont venus démontrer ce qu'avait d'erroné une pareille déduction.

Il est bien entendu qu'il ne peut être question de prétendre que le duodénum vivant ait la même mobilité que le reste du petit intestin, mais il est bien certain aussi qu'il n'a pas la fixité qu'on lui avait longtemps accordée.

L'examen radiologique montre : d'une part que la situation du duodénum par rapport à la colonne vertébrale varie avec le type architectural de l'individu; d'autre part que le duodénum monte et descend au-devant de la colonne suivant les déplacements qu'on lui imprime et suivant la position du sujet.

Le type architectural de l'individu commande la situation du duodénum. Il ne paraît pas influer sur sa forme. Les observations de G. Parturier et Vasselle le démontrent.

Chez l'individu à thorax large et court, examiné debout devant l'écran, le duodénum est haut situé par rapport à la colonne lombaire. Sa première portion se projette sur le côté droit de la 2e vertèbre lombaire et le *genu superius* répond au disque qui sépare la 1re de la 2e lombaire. La troisième portion croise la moitié supérieure de la 4e vertèbre lombaire. L'angle duodéno-jéjunal effleure le bord inférieur de la 2e vertèbre lombaire du côté gauche.

Chez le sujet à thorax long et étroit, examiné en position debout, le duodénum occupe le plus habituellement une situation basse par rapport à la colonne lombaire. La première portion répond au flanc droit de la partie moyenne de la 3e vertèbre lombaire. La troisième portion croise la face antérieure de la 5e lombaire et l'angle duodéno-jéjunal se projette sur le flanc gauche de la 3e lombaire.

Lorsque ces mêmes sujets sont examinés en décubitus dorsal et horizontal, on remarque que le duodénum, considéré comme fixe, se mobilise et remonte le long de la colonne. A la vérité, comme le font observer Parturier et Vasselle, cette ascension est un peu moindre chez l'individu à thorax large et court. Mais on peut dire qu'en moyenne, le déplacement vers en haut mesure au moins la hauteur d'une vertèbre : le *genu superius* arrive à la hauteur du corps de la 1re lombaire, et la troisième portion vient croiser le disque qui sépare la 3e et la 4e vertèbre.

Ainsi donc, la projection du duodénum sur la paroi abdominale ne se fait pas sur l'individu suivant un type fixe. *Elle varie suivant la position qu'occupe le sujet, et aussi suivant la conformation du thorax.*

Chez un individu à thorax puissant, le duodénum sera toujours sus-ombilical, aussi bien en position debout qu'en décubitus dorsal. Dans ce dernier cas, il occupera en partie la région épigastrique.

Chez l'individu à thorax étroit, le duodénum décrira une courbe qui sera, pour ainsi dire, centrée par l'ombilic s'il est examiné debout. Il sera sus-ombilical, si on l'examine en position horizontale.

L'examen du duodénum du vivant nous a montré encore qu'il ne présente pas cette incurvation en arrière imposée sur le cadavre par la saillie vertébrale et la vacuité des vaisseaux prévertébraux. Chez celui-ci, la deuxième et la quatrième portion sont sur un plan plus profond que la troisième portion. Chez celui-là le duodénum paraît être sur un plan transversal; la deuxième portion, repoussée en avant par la réplétion des gros vaisseaux veineux, se dessine sur l'écran, en vue de profil, au-devant de la saillie vertébrale; seule, la fin de la troisième portion se projette sur l'ombre vertébrale. C'est un fait que j'ai bien souvent observé avec Maingot.

Disposition normale du duodénum vu à l'écran radiologique. — Cette étude prend aujourd'hui pour le médecin et le chirurgien un intérêt de première importance. De fait, la profondeur de cet organe, l'épaisseur et la résistance des plans superposés au-devant de lui, rendent l'examen clinique à peu près impossible. Mais l'observation aux rayons X a ouvert un domaine d'exploration riche de déductions pour qui connaît tout d'abord l'aspect radiologique du duodénum normal. Ces connais-

sances anatomiques sont indispensables aujourd'hui. Elles viennent heureusement préciser et compléter celles que nous avons tirées de l'étude du cadavre.

On peut tout d'abord affirmer que la forme en U est plus fréquente encore que ne le montre l'étude du cadavre. Parturier et Vasselle, sur 60 examens, ont noté du reste : 52 fois le duodénum en U; 3 fois, le duodénum en V; 2 fois, le duodénum annulaire. Nos observations nous ont conduit à des conclusions exactement superposables.

Il n'est pas aisé d'étudier, sur l'écran, les détails de cette anatomie spéciale. De fait, le bol baryté, lorsqu'il a franchi le pylore, stagne un instant au niveau de la première portion du duodénum, puis s'engage dans le reste de l'anse et le traverse avec une si grande rapidité que, sur l'individu normal, on a à peine le temps d'observer le passage. Aussi est-il indispensable d'étudier ces détails sur des films successifs, pris à intervalles réguliers et rapprochés, au moyen d'appareils spéciaux, comme le sélecteur de Béclère par exemple :

1° La première portion ou bulbe duodénal est celle qui mérite le plus d'attention.

A ce niveau, le bol opaque circule avec moins de rapidité et l'on remarque de suite que cette portion est la plus large de tout le duodénum.

Les bords de son image sont limités par une ligne *régulière* et *unie*. On n'y voit pas encore les festons qui se dessinent plus bas et qui sont la projection radiologique des valvules conniventes. Elles n'existent pas à ce niveau. Toute irrégularité de ce profil du bulbe est déjà l'indice d'une lésion pathologique.

L'aspect du bulbe duodénal est assez variable et il nous a paru que ses formes différentes étaient conditionnées par le type architectural du sujet. P. Duval, Béclère et J.-Ch. Roux ont accepté cette manière de voir. Nous avons distingué trois types schématiques.

Chez le sujet à thorax large et puissant, les organes de la région thoraco-abdominale se disposent en largeur. Ils ont de la place : le foie est plus large que haut, son bord inférieur se rapproche de l'horizontale; l'estomac prend l'aspect dit en corne d'abondance. Le bulbe prend un aspect aplati de haut en bas; il est plus large que haut et sa forme rappelle assez bien celle d'un *tampon de wagon*. Il se dirige vers la droite et en haut, il est haut placé par rapport aux vertèbres. Il semble qu'il s'est aplati contre la face inférieure du foie dont il est très rapproché.

Chez le sujet à thorax long et étroit, type qui est fréquent chez la femme, les organes de la région thoraco-abdominale sont à l'étroit, ils se disposent en hauteur. Le foie est plus haut que large, son bord inférieur est très fortement oblique en haut et à gauche. L'estomac est

allongé dans le sens de la hauteur; sa portion descendante fait avec la portion prépylorique un angle aigu. Il prend l'aspect d'un J majuscule. Le bulbe, chez ces sujets, est étiré de bas en haut, il est plus haut que large, et sa forme rappelle celle d'une *flamme de bougie*. Les deux bords latéraux sont longs et rectilignes et se rejoignent en haut en pointe. La base fait une ligne presque droite, à peine un peu concave en bas et centrée par le canal pylorique. Il se dirige directement en haut et par rapport aux vertèbres lombaires, il est le plus souvent bas placé, commence à la hauteur de la 3e lombaire et son sommet répond au disque qui sépare la 2e de la 1re lombaire.

Entre ces deux types extrêmes, se place le type le plus habituel. Ici, le bulbe est à peu près aussi haut que large. Les bords latéraux sont nettement convexes et se rejoignent en haut en un angle arrondi. La base, centrée par le pylore, est concave en bas et sa courbe est parallèle à celle de l'antrum. Les angles qui unissent les bords latéraux à cette base sont arrondis. Dans l'ensemble, la forme rappelle assez bien celle d'une *mitre d'évêque*.

P. Duval, Béclère et J.-Ch. Roux font observer que l'on peut de temps à autre constater, au sommet du bulbe, l'existence d'une bulle d'air qui n'a rien de pathologique. Elle ne doit être considérée ni comme la manifestation d'un obstacle sous-jacent, ni comme une rétention d'air dans le fond d'une niche diverticulaire.

2° Le reste du duodénum est, comme nous l'avons dit, très difficile à voir à l'écran, car le bol opaque y passe très rapidement et sans distendre l'anse. En quatre à cinq secondes tout au plus, la traversée est franchie et c'est à peine si l'on a pu se rendre compte du très léger arrêt qui a lieu au niveau du *genu inferius*. Une traversée facilement visible et par conséquent ralentie témoigne d'un obstacle, c'est déjà du pathologique. Aussi n'est-il possible d'étudier l'aspect radiologique de ce segment que sur des clichés radiographiques.

On peut alors remarquer que les bords de l'ombre sont maintenant tout différents de ce qu'étaient ceux du bulbe. Ici, plus de ligne régulière, mais au contraire un aspect dentelé, en feuille de fougère, comme on a dit. Ces dentelures, rares dans le segment qui suit immédiatement le bulbe, augmentent rapidement de nombre dès la moitié supérieure de la deuxième portion. Elles sont la manifestation radiologique des valvules conniventes qui vont dès lors donner à la cavité duodénale le même aspect qu'au jéjunum. Ainsi donc, contrairement à l'ombre de l'iléon qui est d'abord dentelé et se termine lisse, l'ombre duodénale commence lisse et se termine dentelée.

L'image du duodénum montre encore que la région du *genu inferius* est toujours plus large que le reste, ce qui répond au léger retard

qu'éprouve le bol opaque en passant au-dessous de la pince artérielle aortico-mésentérique.

Dans les cas pathologiques de dilatation sous-vatérienne du duodénum, ce léger élargissement de l'ombre devient une véritable distension et, du

FIG. 9. — *Anomalies de longueur. Aspect sinueux de la première portion du duodénum.*

même coup, les dentelures s'écartent du fait de l'élargissement des espaces intervalvulaires.

Le mouvement du bol opaque dans la cavité duodénale est normalement un mouvement péristaltique. Comme nous l'avons vu, il est ralenti au niveau du bulbe, précipité au contraire dans le reste de l'anse. L'antipéristaltisme normal n'existe pas. Cependant, le fait

a été soutenu; il est bien probable que les observateurs, qui avaient cru pouvoir décrire cet antipéristaltisme normal, s'étaient trouvés, sans le savoir, en présence de cas pathologiques où un obstacle méconnu gênait le transit. De fait, il faut peu de chose pour le faire apparaître ; une simple compression digitale sur la troisième portion duodénale suffit pour qu'aussitôt on constate l'arrêt, puis le refoulement vers le bulbe et même dans l'estomac du bol baryté qui venait de s'engager.

Dispositions anormales, mais non pathologiques, du duodénum vu à l'écran. — L'aspect du duodénum radiologique, tel que nous venons de le décrire, répond incontestablement à l'immense majorité des cas. Mais le médecin et le chirurgien doivent encore être éclairés sur certaines dispositions qui, bien que ne répondant pas à l'esprit habituel ou normal, coïncident cependant avec un fonctionnement parfaitement normal de cet organe.

On peut diviser ces anomalies en trois variétés : anomalies de situation; anomalies de direction; anomalies de longueur.

Nous aurons peu de choses à dire des anomalies de *situation*. Nous avons noté plus haut que la situation prévertébrale du duodénum normal était beaucoup moins fixe que ne le disent les auteurs classiques. Nous avons déjà remarqué que la position de cet organe, par rapport à la colonne vertébrale, était variable suivant la conformation du contenant : haute si le thorax est large, basse s'il est étroit. Mais dans quelques cas, on peut voir le duodénum anormalement bas placé.

On constate encore des anomalies dans la *direction*. Celles-ci portent tout particulièrement sur la première portion du duodénum.

Le bulbe, au lieu de se diriger vers la droite et en haut, se dirige à gauche et en haut. Cette situation n'est nullement la conséquence d'adhérence, elle coïncide avec une mobilité parfaite. Les bords du bulbe ne présentent aucune malformation, la base est parfaitement centrée par rapport au pylore. Les fonctions se font normalement, seule la direction est changée.

Le bulbe est en antéversion. Sur la radioscopie vue de profil, le bulbe se projette en avant de l'ombre stomacale, entre l'estomac et la paroi. Cette disposition, qu'a constatée P. Duval, est très exceptionnelle. Le fonctionnement se fait encore ici d'une façon normale. Cependant, il paraît probable qu'une lésion inflammatoire a provoqué des adhérences qui ont déplacé ou refoulé le bulbe. Cette disposition confine, en somme, au domaine de la pathologie.

Les anomalies de *longueur* sont loin d'être rares. Elles peuvent porter sur tout le duodénum, mais tout particulièrement sur la première partie. Quand l'anomalie siège sur toute l'anse, la courbe dans son ensemble n'a

pas un rayon plus grand, mais chacune de ses portions, au lieu d'être rectiligne, devient coudée et sinueuse. Au reste, il est rare que cet allongement intéresse la troisième et la quatrième portion, mais il n'est pas exceptionnel de voir la deuxième portion décrire des sinuosités plus ou moins prononcées.

Plus souvent encore, c'est sur la première portion que porte l'anomalie. On voit alors celle-ci dessiner un Z du pylore au *genu superius*, ou tomber en guirlande au-devant de la deuxième portion. Il y a véritablement une ptose du bulbe, pourrait-on dire. Généralement, cette disposition n'entraîne que peu ou pas de troubles. J'ai cependant observé un enfant de douze ans, qui présentait des vomissements répétés, dont, faute d'autre raison, j'ai rattaché la cause à cette anomalie (fig. 9).

Le péritoine et les moyens de fixité du duodénum. — On pourrait penser que cette anse, la plus fixe du petit intestin, tient son immobilité relative de moyens d'attache puissants. Il n'en est cependant rien.

L'anse duodénale n'est vraiment attachée que par un faisceau mi-musculaire, mi-fibreux : le muscle de Treitz qui fixe l'angle duodéno-jéjunal. Pour le reste, le duodénum, primitivement mobile comme le reste du grêle, doit sa fixité à la coalescence de son péritoine primitif. Celui-ci, après la torsion de l'anse, se soude au péritoine pariétal en arrière et à celui du méso-côlon et du ligament gastrocolique en avant.

Il est indispensable de connaître ces moyens d'attache et de comprendre leur formation. A tout instant, en pratique, nous pouvons avoir à utiliser cette connaissance soit pour explorer, soit pour opérer cette anse ou les organes y attenant.

Suivez, sur les figures ci-jointes, la description de cette évolution. Cette torsion et cet accolement, en apparence si difficile à comprendre, vont paraître extrêmement simples.

L'anse duodénale, primitivement mobile, est placée dans le plan vertical antéro-postérieur (fig. 10, *a*). L'artère-axe, future mésentérique supérieure, occupe l'intervalle des deux portions, descendante et ascendante (★) de l'anse; elle donne en haut et en bas des branches destinées à l'intestin. Tous ces vaisseaux sont contenus dans l'intervalle des deux feuillets du mésogastre primitif.

Pour des raisons mal connues et inutiles à rechercher pour l'instant, l'anse va se mettre à pivoter autour de l'artère-axe. La portion descendante va se porter à droite et en bas, la portion ascendante (★) à gauche et en haut. Le mésogastre primitif, qui était dans le plan vertical, va donc se trouver maintenant dans le plan horizontal (fig. 11, *b*).

La torsion ne va pas s'arrêter là; elle continue de telle sorte que la branche primitivement descendante et supérieure est maintenant infé-

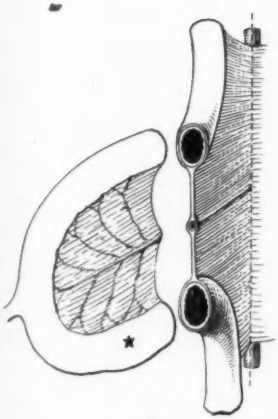

a

FIG. 10.

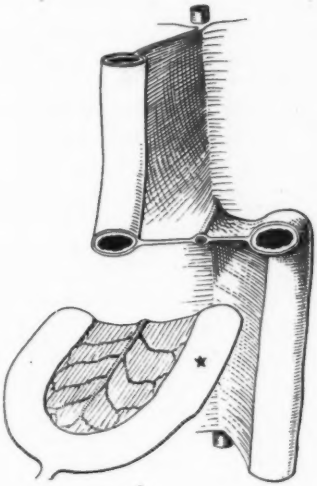

b

FIG. 11.

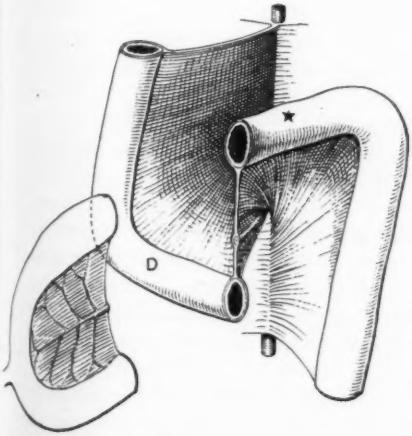

c

FIG. 12.

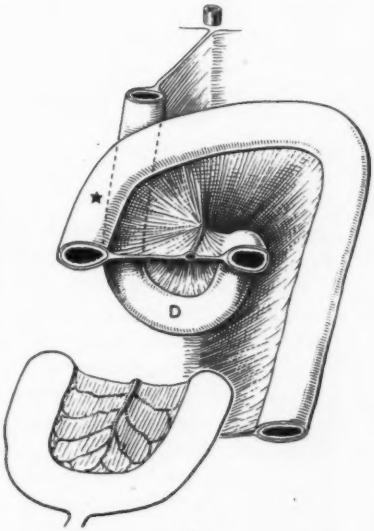

d

FIG. 13.

rieure, et la branche primitivement ascendante (★) et inférieure est maintenant supérieure. L'anse duodénale commence à se dessiner en une courbe concave à gauche (*D*) qui s'enroule autour de l'artère-axe (fig. 12, *c*).

Un quart de tour de plus et voilà l'anse duodénale complètement dessinée. La portion ascendante de l'anse primitive est passée du côté droit (★), le mésogastre primitif a fait un demi-tour sur lui-même et est revenu dans le plan horizontal. L'anse duodénale est toujours mobile, elle

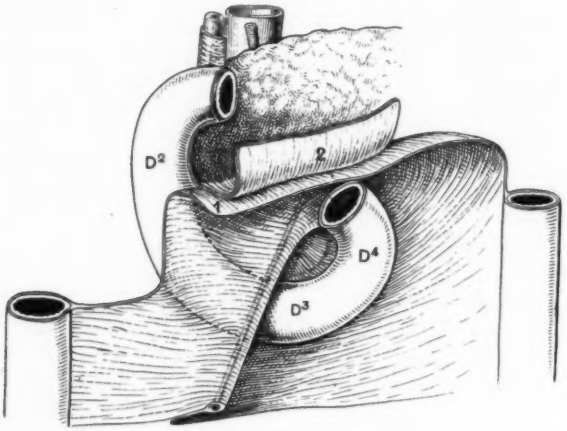

e

FIG. 14.

n'adhère ni au péritoine pariétal, en arrière, ni au futur méso-côlon, dont l'anse flotte au-devant de lui (fig. 13, *d*).

Maintenant seulement, les accolements vont commencer; nous sommes au deuxième mois de la vie intra-utérine (fig. 14, *e*); la partie descendante (D^2) du duodénum s'accole au péritoine pariétal par sa face postérieure. La partie ascendante (D^3 et D^4) se colle à la face antérieure du mésogastre primitif qui lui-même se colle au péritoine pariétal postérieur. Ainsi donc, voilà le duodénum collé entièrement par sa face postérieure, moins D^1.

Mais en même temps, sur sa face antérieure, d'autres formations péritonéales vont venir se coller et recouvrir la deuxième et la troisième portion de l'anse. La quatrième reste libre en avant. En effet, le mésocôlon transverse *(1)* s'applique de bas en haut sur la troisième, la

deuxième portion duodénale et sur la tête du pancréas, avant de retomber en avant vers le côlon. Mais, en outre, le mésogastre postérieur *(2)*, qui a formé la grande bourse ornementale (arrière-cavité et grand épiploon), va retomber devant le méso-côlon transverse et se fusionner avec lui en partie. En passant devant la partie supérieure de la deuxième portion du duodénum, il y adhère, ainsi qu'à la tête du pancréas.

Ainsi donc, le duodénum est collé par sa face postérieure au péritoine pariétal et, devant lui, viennent s'appliquer et l'immobiliser encore le méso-côlon transverse et la grande bourse ornementale.

En pratique, on peut rendre au duodénum, au moins partiellement, sa mobilité première en utilisant ces données d'embryologie. Après avoir incisé le péritoine de l'adulte le long de la deuxième portion, on décolle facilement ce segment de l'anse et l'on constate que sa face postérieure, comme la tête du pancréas, sont recouverts d'un feuillet fibreux mince et transparent. De même, la veine cave en arrière est recouverte également d'un feuillet fibreux mince aussi, mais plus opaque. On se trouve dans une zone décollable absolument exsangue répondant à l'espace qui, jadis, séparait le péritoine pariétal postérieur du péritoine duodénal. Ce double feuillet fibreux est désigné sous le nom de *feuillet de Treitz*.

On peut, avec moins de facilité il est vrai, abaisser, en avant du duodénum, la partie adhérente du méso-côlon, en faisant une incision le long de sa ligne de fixation et en décollant ensuite. On rend ainsi au méso-côlon transverse sa mobilité première et on met à nu la face antérieure de la deuxième portion et la tête du pancréas. Par analogie avec le feuillet postérieur de Treitz, résultat de coalescence péritonéale, Toldt a décrit, en avant du duodénum, un autre feuillet fibreux, résultat lui aussi de la coalescence de feuillets péritonéaux. Ce feuillet de Toldt est beaucoup moins net que le précédent.

Il peut devenir nécessaire de retrouver ces zones d'accolement, quand on veut explorer la face postérieure du pancréas, atteindre le cholédoque rétro-pancréatique ou intervenir sur la partie inférieure de D^2.

Le médecin et le chirurgien doivent aussi être renseignés sur certaines anomalies de l'évolution et de l'accolement de l'anse duodénale. En général, ces anomalies sont parfaitement compatibles avec une vie normale, mais faute de les connaître, on pourrait se trouver fort embarrassé au cours d'un examen ou d'une intervention.

Tout d'abord, l'anse duodénale de l'adulte peut avoir gardé la disposition qu'elle présente chez l'embryon, c'est-à-dire que l'évolution et l'accolement habituels ne se sont pas produits. Le duodénum reste dans le plan vertical et antéro-postérieur, l'anse intestinale primitive a persisté avec sa branche descendante représentée maintenant par le grêle, et sa

branche ascendante qui est devenue le côlon. De cette absence de torsion, Farabeuf, Fredet, Ombredanne, Jaboulay, Gröuross, ont cité des exemples ; au reste, elle est très rare.

Il existe des faits ou la torsion s'est faite en sens inverse, c'est-à-dire dans le sens des aiguilles d'une montre. Il y a alors inversion totale des organes. Il m'est arrivé de faire une gastro-entérostomie dans un cas de ce genre, et je puis dire que rien n'est plus embarrassant que d'avoir à exécuter à l'envers des manœuvres qui sont si familières sur le sujet normal.

Plus rares encore sont les torsions en sens inverse et ne portant que sur l'anse intestinale. Toldt, cité par Fredet, en a observé un cas, Ombredanne aussi. J'en ai vu un autre où le côlon transverse passait au-dessous de l'artère mésentérique supérieure, alors que le duodénum était tout entier en avant de l'artère.

L'accolement du duodénum peut manquer au moins en partie. Dans ces cas, il existe un espace, une cavité péritonéale entre lui et le péritoine pariétal postérieur. En général, cette cavité siège en arrière de la troisième et quatrième portion qui ne sont pas venues s'accoler au mésocôlon. Cette cavité s'ouvre au-dessous de la troisième portion, par un orifice de dimensions variables et par lequel elle communique avec la grande cavité péritonéale. Jonnesco a donné à cette formation le nom de fossette rétro-duodénale. Elle est assez vaste pour permettre la pénétration d'une anse intestinale et son étranglement au niveau de l'orifice d'entrée. C'est, après l'hiatus de Winslow, le diverticule péritonéal où se font le plus souvent les étranglements internes. Si l'on se trouve en présence d'un cas de ce genre, il est indispensable de se souvenir que l'orifice où se fait l'étranglement est bordé, en avant par le duodénum, en dedans par l'artère mésentérique supérieure, en arrière par l'aorte. En dehors seulement, le bistouri peut débrider sans crainte, car, à ce niveau, aucun organe n'est à redouter, cette partie de l'anneau est formée par l'accolement du duodénum au péritoine pariétal postérieur ; c'est en ce point qu'il faut débrider pour libérer l'anse étranglée.

(A suivre.)

LES LÉSIONS DE LA PÉRIARTÉRITE NOUEUSE A FORME CHRONIQUE

(Maladie de Küssmaül)

par

MACAIGNE et P. NICAUD

Les cas de périartérite noueuse (maladie de Küssmaül) à forme chronique sont très exceptionnels.

Nous avons pu suivre pendant plusieurs mois une malade qui présentait cette forme très rare évoluant sous forme de poussées évolutives plus ou moins espacées. Un syndrome infectieux avec asthénie, des symptômes de polynévrite ou de polymyosite, une éruption de nodules hypodermiques caractérisent chacune des reprises évolutives de la maladie de Küssmaül à forme chronique.

Mais, en l'absence de tout caractère biologique caractéristique de la périartérite noueuse, c'est sur l'étude histologique seule d'un nodule hypodermique que peut être fondé le diagnostic de la maladie (1).

ÉTUDE HISTOLOGIQUE DU NODULE HYPODERMIQUE

Une première biopsie a été faite en février 1929. Un nodule de la face antérieure du poignet a été enlevé en totalité, et cette biopsie a permis de faire le diagnostic par la découverte des lésions caractéristiques de la maladie de Küssmaül.

(1) P. NICAUD : « La périartérite noueuse à forme chronique. » (*Revue de Clinique et de Thérapeutique*, mars 1930.)
MACAIGNE et NIGAUD : « La périartérite noueuse (maladie de Küssmaül) à forme chronique. » (*Presse médicale*, n° 34, 27 avril 1932.)

I. — Lésions artérielles

Le nodule est constitué par un ou plusieurs épaississements des artérioles superficielles de la peau. Au niveau du nodule, l'artère, beaucoup plus épaisse que l'artère normale, apparaît sur la coupe comme un anneau plus ou moins épais. La cavité centrale paraît souvent très diminuée de calibre. Rarement, l'artère est complètement oblitérée. L'aspect des lésions est assez variable suivant leur degré d'évolution. Dans les lésions relativement récentes des très fines artérioles, l'adventice est plus ou moins pénétrée par une abondante réaction leucocytaire qui forme souvent, même à distance du vaisseau, comme une sorte de couronne. Cette infiltration n'est souvent pas parfaitement concentrique ; elle peut être, par exemple, beaucoup plus dense et plus épaisse sur un secteur limité de la périphérie du vaisseau. Elle est constituée à ce moment par des polynucléaires abondants et des lymphocytes, et ceux-ci, disséminés dans l'épaisseur de l'adventice, en dissocient plus ou moins les éléments qui la constituent. Ce sont ces lésions de l'adventice qui caractérisent la maladie à ce stade, car la média et l'intima paraissent alors intactes ou très légèrement augmentées d'épaisseur.

Le plus souvent, on trouve ces lésions initiales mêlées à des lésions beaucoup plus évoluées. On trouve, dans celles-ci, les mêmes lésions adventitielles, mais la réaction inflammatoire polynucléaire et lymphocytaire est devenue mononucléaire; elle est, de plus, beaucoup moins abondante. Cette réaction est souvent à peine perceptible dans les lésions un peu plus anciennes et disparaît dans les lésions très avancées.

L'adventice est alors transformée en tissu fibreux assez compact et souvent très étendu, enserrant elle-même la média très épaissie. Un tissu conjonctif dense forme alors une sorte de gangue périartérielle quelquefois très large, parsemée de zones adipeuses à sa périphérie et infiltrée çà et là de placards ou de traînées d'éléments inflammatoires du type subaigu.

C'est sur la tunique moyenne que portent les lésions vraiment caractéristiques de ce stade d'évolution de la maladie. La média, très épaisse, paraît constituée de trousseaux conjonctifs concentriques. Le dessin de ces trousseaux peut être à peine visible quand les altérations histologiques transforment cette tunique en une sorte de substance d'aspect homogène.

La tunique musculaire, profondément altérée et dissociée, forme au milieu de ces lésions de grandes orbes concentriques, mais des orbes discontinues. Les fibres musculaires circulaires sont, en effet, rompues sur de nombreux points, et ne donnent plus que des images d'arcs de

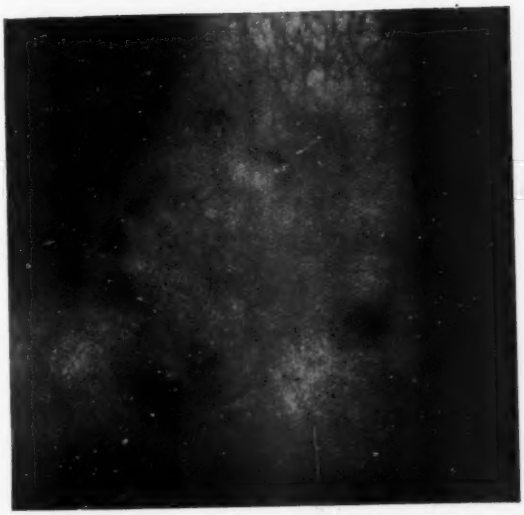

FIG. 1 et 2. — *Nodules hypodermiques à divers stades de développement sur la face antérieure du poignet gauche* (fig. 1), *sur la face interne du coude-pied* (fig. 2).

cercle séparés les uns des autres par des intervalles plus ou moins larges, comme si la poussée centrifuge des lésions inflammatoires les avait fait éclater.

Quant aux gaines élastiques, elles ne restent intactes qu'au stade initial. Plus tard, l'intervalle qui sépare la gaine élastique interne de la gaine externe est très notablement augmentée et les tuniques ne tardent pas à

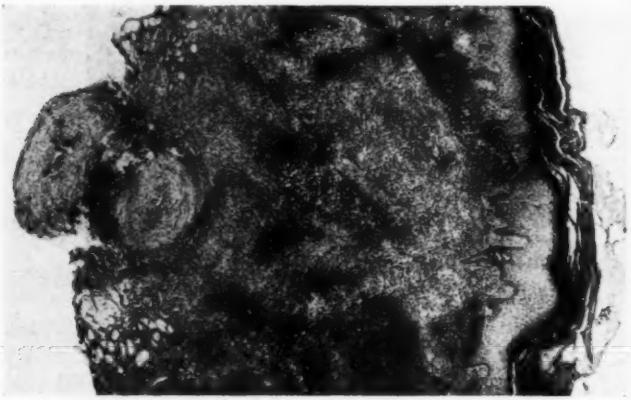

FIG. 3. — *Coupe d'un nodule hypodermique montrant, de droite à gauche, l'épiderme soulevé et en partie dissocié, le derme avec ses lésions inflammatoires et ses foyers de nécrose et deux artérioles.*

être très distendues et partiellement détruites. A un stade beaucoup plus avancé, on en retrouve seulement çà et là quelques débris.

La lame élastique interne qui sépare l'intima de la média est souvent dédoublée et plissée, et entre les deux feuillets ainsi constitués, l'espace intermédiaire est comblé par un tissu cellulo-conjonctif.

A un stade avancé, la mésartère très épaissie paraît formée de trousseaux conjonctifs concentriques. Le tissu cellulo-conjonctif en voie d'organisation fibroïde, qui la constitue, contient de nombreux fibroblastes, facteurs de l'évolution scléreuse, mêlés à des lymphocytes et à des noyaux de cellules musculaires en voie de disparition et à quelques néo-vaisseaux capillaires.

Quant à l'intima, ses lésions paraissent moins constantes. Sur quelques artérioles, elle paraît intacte; sur d'autres, à lésions plus avancées, elle est augmentée de volume et plus irrégulière. Beaucoup plus rarement, elle se plisse, s'épaissit par la prolifération de ses éléments constituants

ou l'apport d'une intense réaction inflammatoire, et arrive peu à peu à oblitérer le vaisseau plus ou moins complètement. L'oblitération est, dans ce cas, achevée par la thrombose dans les fines artérioles. Pour les vaisseaux plus volumineux, la lumière vasculaire est très diminuée sans être complètement oblitérée, car on peut y voir quelques globules rouges.

FIG. 4. — *Deux artérioles très épaissies du précédent nodule hypodermique présentant un épaississement fibroïde considérable de leurs tuniques externe et moyenne.*

II. — LES LÉSIONS DERMIQUES

Les lésions artérielles précédentes caractérisent la maladie de Küssmaül. Il s'y ajoute des lésions dermiques au niveau des nodules hypodermiques.

La partie moyenne du derme est semée de nappes lymphocytaires variables de volume et de densité présentant fréquemment un aspect nodulaire centré par les plus fines terminaisons artérielles capillaires et constituant ainsi des *lésions de péricapillarite.*

Les vaisseaux capillaires eux-mêmes présentent des lésions de *capillarite* caractérisées par l'existence de plusieurs couches concentriques de noyaux endothéliaux, ou de petits boyaux remplis de cellules à noyaux de type endothélial.

Les vaisseaux artériels sous-dermiques, plus volumineux, présentent

un épaississement très notable des tuniques externe et moyenne, lésions analogues à celles des troncs artériels du nodule hypodermique lui-même.

Outre ces lésions de capillarite et de péricapillarite, on constate, disséminés dans le derme, des *foyers de nécrose*, conséquence possible de la capillarite, se présentant sous forme de nodules d'aspect filamenteux, souvent rayonnés ou fasciculés. L'étude de ces foyers à un fort grossissement montre qu'ils intéressent strictement les faisceaux conjonctifs et fibreux. L'extrémité de ces éléments plus ou moins nécrosés se coiffe de cellules conjonctives de type macrophagique, dont les noyaux contigus

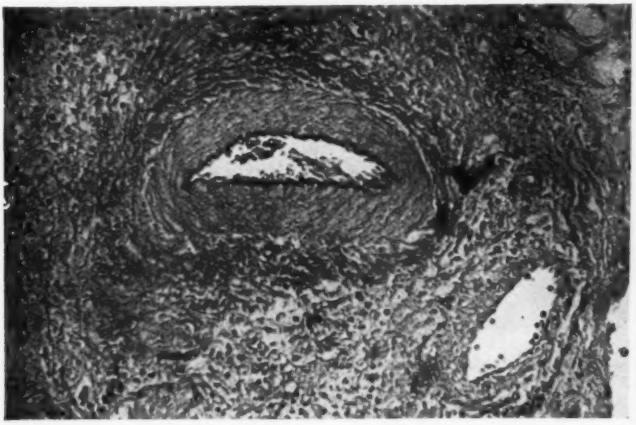

FIG. 5. — *Une autre artériole superficielle à parois très épaissie d'un nodule hypodermique.*

forment une ébauche de cellule géante : ces images rappellent grossièrement l'aspect actinomycosique.

Les lésions dermiques peuvent évoluer suivant deux modes différents :

Tantôt le nodule hypodermique, après la chute de l'épiderme et l'élimination des éléments nécrosés plus profonds, se transforme en un petit cratère. Le petit foyer nécrotique, constitué par tous les éléments lésés, y compris les artérioles, est éliminé sans phénomènes inflammatoires surajoutés. Sur l'ulcération ainsi réalisée, une croûtelle se forme qui disparaît à son tour laissant une cicatrice très limitée.

Dans un second mode, l'infection secondaire se greffe sur les tissus déjà mortifiés. Une petite collection puriforme, contenant des microbes pyogènes banaux, s'ouvre à l'extérieur comme un abcès.

⁂

La forme chronique de périartérite est caractérisée par deux symptômes capitaux signalés dans toutes les observations, qu'il s'agisse de formes aiguës ou de formes chroniques : les *signes de polynévrite* et les

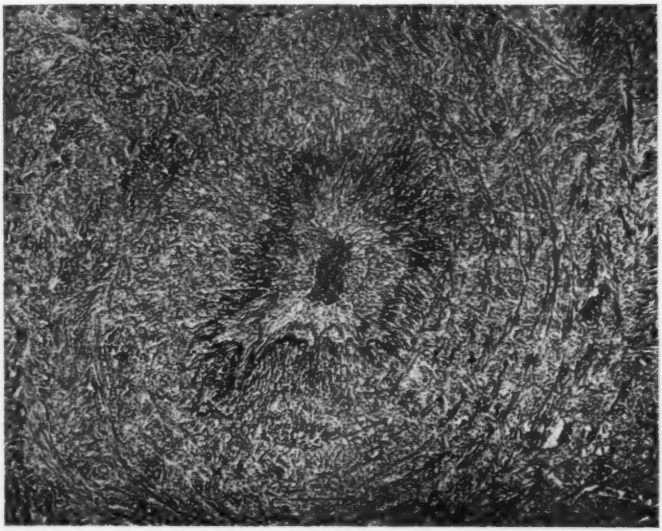

FIG. 6. — *Vue d'ensemble d'une artériole atteinte de périartérite.*

La tunique interne, un peu épaissie et rétractée, est la moins atteinte. La lumière est réduite, mais non oblitérée. La lame élastique interne est dédoublée et paraît froncée et plissée : l'intervalle entre les deux feuillets élastiques est comblé par un tissu cellulo-conjonctif. La mésartère présente une très grande épaisseur. Les faisceaux musculaires forment de minces rubans discontinus concentriques séparés par un tissu en voie d'organisation fibroblastique. L'adventice présente une épaisseur plus grande encore que la mésartère et est constituée par un tissu cellulo-fibreux à orientation concentrique parsemé de fibres élastiques disposées en immenses anneaux en ligne brisée. Une large gangue conjonctive périartérielle entoure l'adventice.

nodules sous-cutanés. Les derniers ont une valeur sémiologique révélatrice, car leur examen histologique permet seul le diagnostic de la maladie.

Une fatigue intense, quelques phénomènes douloureux sont les signes de début. Les douleurs deviennent ensuite plus intenses et plus continues,

et présentent le caractère des douleurs de la polynévrite ou de la polymyosite.

Chez la malade que nous avons suivie, les douleurs étaient très vives, à siège lombaire ou thoracique, enserrant la base du thorax et interdisant tout mouvement, assez mobiles et d'intensité variable avec paroxysmes provoqués par tous les efforts musculaires, la toux et les

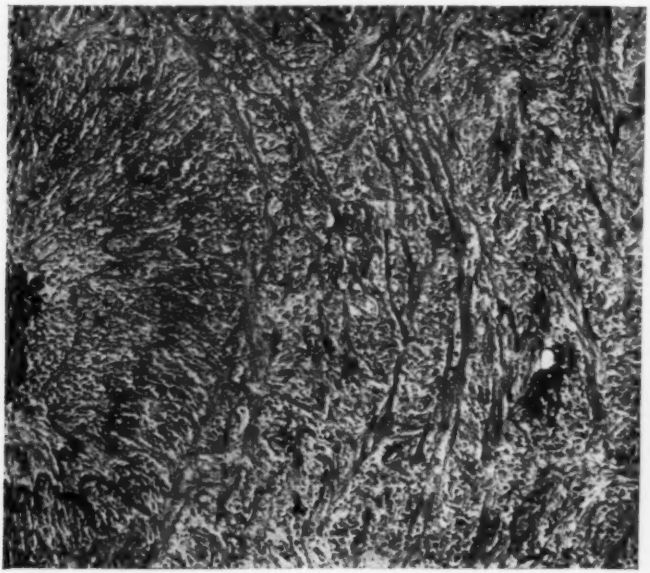

FIG. 7. — *Un segment d'artère atteinte de périartérite à un plus fort grossissement.*

Le dédoublement de la lame élastique interne est très visible, ainsi que la dislocation des anneaux musculaires de la tunique moyenne. Les intervalles sont comblés par un tissu cellulo-conjonctif à tendance fibroïde.

mouvements respiratoires d'une certaine amplitude. Des douleurs très vives siégeaient également au niveau des membres, particulièrement des membres supérieurs sur le trajet du nerf cubital. Un certain degré d'atrophie musculaire, avec diminution de la force musculaire et atténuation des réflexes, accompagnait ces accidents douloureux sans troubles de la sensibilité objective. Ce tableau de polynévrite algique diffuse s'est complété par l'apparition de nodules hypodermiques au niveau de l'avant-bras gauche sur le bord cubital. Il existait, au début, trois petites

nodosités enchâssées dans le derme, de consistance dure, mobiles et douloureuses. Un cordon dur était perceptible dans la même région et, plus tard, quelques nodules paraissaient échelonnés sur son trajet. Ultérieurement, quelques éléments se sont montrés au niveau des membres inférieurs.

Quelques mois après, de nouveaux nodules sont apparus sous l'angle

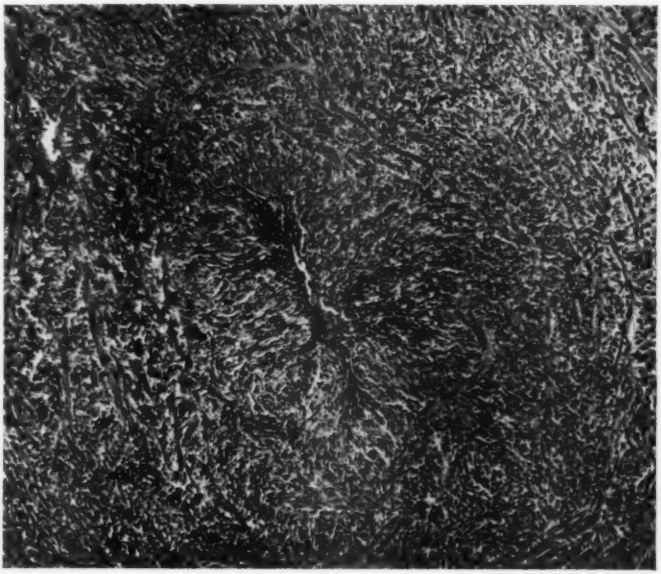

FIG. 8. — *Lésions à un stade avancé.*

La lumière du vaisseau est plus réduite. L'évolution fibroïde de la partie centrale de la mésartère est plus complète. Les éléments musculaires forment à la périphérie des anneaux concentriques en ligne brisée.

de la mâchoire gauche et sur la face latérale du cou du même côté. Plus tard encore, il existait de petites nodosités au niveau de la région frontale, de la queue du sourcil gauche, sur la face antérieure des deux poignets, sur la cuisse droite au niveau du creux poplité, sur la face interne des deux pieds.

Les nodules apparaissent très irrégulièrement et souvent en des régions très éloignées, à des intervalles de temps quelquefois très longs (de plusieurs semaines chez notre malade), de sorte qu'on peut observer à la fois des nodules à un stade d'évolution très différent.

Les nodules hypodermiques présentent à peu près toujours le même aspect, au moins à leur début. Ils ont une forme arrondie et varient de volume d'un grain de mil à un gros pois. Ils sont souvent à l'origine à peine perceptibles, puis constituent des nodosités dures, de plus en plus volumineuses. Pendant la phase de leur développement initial, il existe du prurit ou une légère douleur locale qui cesse quand ils ont atteint leur volume définitif.

Peu à peu, l'épiderme qu'ils soulevaient devient rosé et ne tarde pas

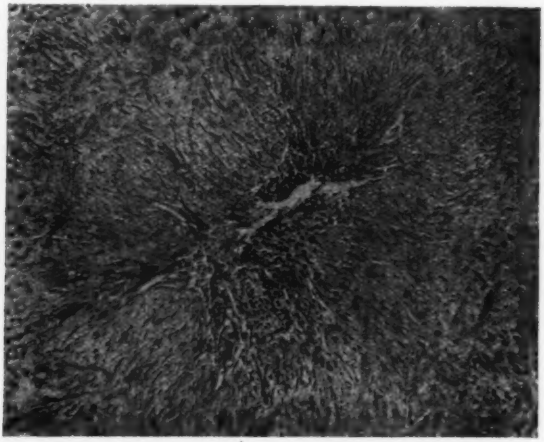

FIG. 9. — *Etat fibroïde presque total d'une artériole superficielle ; quelques faisceaux musculaires persistent à la périphérie.*

à être mortifié. Le nodule s'ulcère alors et, par la petite ulcération ainsi créée, s'éliminent un liquide séro-sanglant et les éléments hypodermiques nécrosés. Une croûtelle recouvre peu à peu le fond de l'ulcération ; elle est éliminée à son tour au moment de la cicatrisation qui laisse une épidermisation blanchâtre très limitée et non rétractile. Cette cicatrisation demande souvent plusieurs semaines.

Cette tendance évolutive n'est pas absolument générale. Quelques éléments prennent un aspect phlycténoïde en provoquant un décollement du derme plus ou moins étendu, infiltré d'un liquide séreux ou louche. Certaines régions paraissent les lieux d'élection de cet aspect phlycténoïde des lésions : ce sont surtout les régions palmaires et les régions plantaires, la face antérieure du poignet, la face interne du pied. La pellicule épidermique se fissure au bout de quelque temps et un liquide

jaunâtre souvent assez visqueux est alors évacué, ne contenant ni cellules, ni microbes. Le revêtement épidermique se renouvelle sans laisser de traces cicatricielles.

Quelques éléments plus rares encore ont présenté une apparence vésiculeuse ou papulo-bulleuse ou bulleuse. Cet aspect a été exceptionnel.

Une température très irrégulière a accompagné cet ensemble de symptômes : douleurs de type polynévritique et nodules hypodermiques. La température quotidienne a oscillé de 37°8 à 37°9 le matin, et 38°5 à 39° le soir, pendant plus de trois mois, avec quelques sédations. La courbe est restée toujours très irrégulière, traduisant un état infectieux subaigu à poussées prolongées et d'une durée très inégale.

FIG. 10. — *Lésions dermiques dans le nodule hypodermique. Lésions de capillarite et de péricapillarite.*

*
**

La première description de la périartérite noueuse est due à Küssmaül et Maier (1). Ces auteurs, en 1866, publièrent deux observations d'une maladie des artères à laquelle ils donnèrent le nom de *Periarteritis nodosa*. Küssmaül et Maier avaient bien noté, dans ce premier travail, les

(1) KÜSSMAÜL et MAIER : *Deutsch. Archiv. Klin. Med.*, t. I, 1866.

signes caractérisques de la maladie : l'atteinte profonde de l'état général, l'élévation de la température, les symptômes de polynévrite et l'éruption de petites tumeurs hypodermiques sous forme de nodules.

L'étude anatomique révéla la présence de petites nodosités sur les petites artères de type musculaire de tous les organes, sauf le poumon, le cerveau et la moelle. Au point de vue histologique, les lésions étaient caractérisées par les foyers inflammatoires périvasculaires espacés accompagnés d'anévrysmes ou de thromboses. L'ischémie, qui était la consé-

FIG. 11. — *Lésions dermiques. Nappes lymphocytaires.*
Foyers de nécrose formant des nodules de structure filamenteuse d'aspect fasciculé, constitués d'éléments conjonctifs ou fibreux en voie de destruction. Un des foyers coupe un tube excréteur sudoripare.

quence de ces lésions, provoquait de nombreuses lésions secondaires : infarctus rénaux, ulcérations intestinales ou dégénérescences musculaires.

Ivens (1) signale quelques observations antérieures de Matani (2), de Pelletan (3) et pense que ces auteurs avaient déjà vu quelques cas de périartérite. Dans l'observation de Rokitansky (4), les anévrysmes multiples avaient été notés. L'examen histologique fut fait beaucoup plus

(1) IVENS : *Arch. Mal. du Cœur*, 1924.
(2) MATANI : *De anevrysmaticis præcordium morbis*, Francfort, 1766.
(3) PELLETAN : *Clinique chirurgicale*, 1810.
(4) ROKITANSKY : *Deukschr. d. k. k. Akademie der Wissenchaften*, Wien, 1852.

tard, sur les pièces, par Eppinger (1). Il n'en reste pas moins que la maladie a bien été isolée pour la première fois par Küssmaül et Maier, qui en ont fait une description précise, et Marinesco a proposé de désigner cette affection sous le nom de maladie de Küssmaül.

Au moment de la publication du mémoire d'Ivens, il existait 80 cas de périartérite noueuse de provenance surtout allemande et autrichienne, mais, aussi anglaise, italienne, norvégienne et américaine. Depuis le mémoire d'Ivens, les travaux de Frommel, de Marinesco, concernent des observations étrangères publiées en langue française (2).

La première observation française a été celle de Debré, Leroux, Lelong

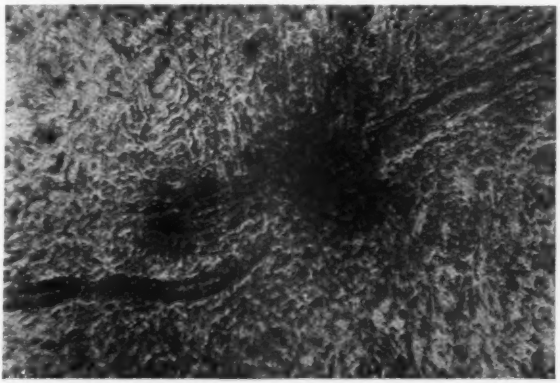

FIG. 12. — *Les foyers nécrotiques du derme à un plus fort grossissement montrant leur aspect filamenteux.*

et Mlle Gauthier-Villars (3). Il s'agissait d'une forme à évolution aiguë chez un jeune sujet, publiée en 1928. Il faut citer, depuis, l'observation de Cathala et Mlle Bœgner (4); celle de Hutinel, Coste et Arnaudet (5), et enfin, celle de Macaigne et Nicaud (6).

(1) EPPINGER : *Pathogenese Histogenese und Etiologie der Anevrysmen*, 1887.
(2) FROMMEL : *Ann. de Médecine*, t. XIX, n° 1, 1926.
MARINESCO, PAULIAN et DRAGANESCO : *Presse médicale*, 1923, n° 91.
MARINESCO et DRAGANESCO : *Ann. Méd.*, t. XXII, n° 2, juillet 1927.
(3) DEBRÉ, LEROUX, LELONG et GAUTHIER-VILLARS (Mlle) : « La première observation française de périartérite noueuse. » (*Bull. Soc. Méd. des Hôp.*, 9 février 1928, et *Ann. d'Anatomie pathologique*, 7 juillet 1928.)
(4) CATHALA et BOEGNER (Mlle) : *Bull. et Mém. Soc. Méd. des Hôp.*, 28 décembre 1928, et sur « La périartérite noueuse », *Journ. Méd. et Chir. prat.*, 10 mars 1929.
(5) HUTINEL, COSTE et ARNAUDET : *Bull. Soc. Méd. Hôp.*, 17 janvier 1930.
(6) MACAIGNE et NICAUD : « Périartérite noueuse à forme chronique. » (*Bull. et Mém. Soc. Méd. Hôp.*, 11 avril 1930.)

La maladie de Küssmaül, dans la plupart des cas publiés, a une marche rapide. Les cas aigus de quelques semaines de durée ont presque toujours une très grande gravité et évoluent plus ou moins rapidement vers la mort. Le diagnostic a d'ailleurs presque toujours été un diagnostic d'autopsie. Sur les 80 cas relevés déjà dans le mémoire d'Ivens, 75 fois le diagnostic a été un diagnostic histologique fait après la mort. La durée de la maladie, d'après Lamb (1), serait de moins de trois mois dans 70 % des cas.

Cependant, dans quelques cas, la périartérite noueuse a une marche

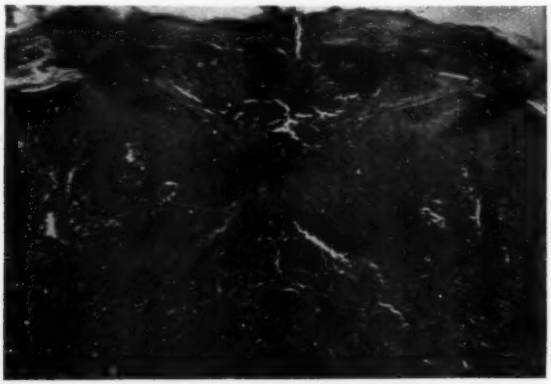

FIG. 13. — *Parties superficielles d'un nodule hypodermique en voie d'élimination.*

Les éléments nécrosés encore couverts par la couche à la partie supérieure de la figure se séparent par un sillon des éléments profonds avant de s'éliminer.

subaiguë ou même chronique; elle peut ainsi évoluer quelques années dans des observations très rares, comme dans le cas que nous avons publié. La maladie de Küssmaül peut même évoluer vers la guérison (observ. Bénédict, Smorl, Von Haün, de Monges et Baehr, Carling et Braxton, Hicks, Kopp, Stander [2]).

(1) LAMB : *Arch. of. International. Med.*, t. XIV, 1914.
(2) BÉNÉDICT : *Berl. Klin. Woch.*, n° 7, 1908.
SMORL : *Verhandl. der. Deut. Path. Gesellschaft*, 1903, p. 20, *in* LAMB.
HAUN (V.) : *Wirchows Arch. f. Path.*, t. CCXXVII, 1920, p. 90.
MONGES et BAEHR : *Amer. Journ. of. med. Sciences*, t. CLXII, 1921, et *Proc. N. Y. Path. Soc.*, 1919.
KOPP : *Deut. med. Wochr.*, t. LI, 1923.
STENDER (O.) : *Deut. Zeist. f. Nerven*, t. LXXXIII, 1924, p. 149.

Marinesco et Draganesco ont étudié très minutieusement une forme prolongée ayant évolué pendant dix-huit mois, à symptômes polynévritiques très prédominants. Ces auteurs ont décrit cette forme sous le nom de forme myélo-neuromyopathique de la maladie de Küssmaül.

Une observation de Benda a présenté également une évolution prolongée pendant quatre années. Malgré ces exemples, les formes chroniques restent assez exceptionnelles. Elles se manifestent par un syndrome infectieux avec anémie et asthénie, par des symptômes de polynévrite et de polyomyosite algique, et enfin, par l'éruption de nodules hypodermiques à poussées successives et très irrégulièrement espacées.

Nous n'avons pas observé les lésions muqueuses qui ont été signalées dans les formes aiguës. Debré, Leroux, Lelong et Mlle Gauthier-Villars ont constaté une tuméfaction très saillante du volume d'une cerise sur le bord de la langue, et des nodules plus petits avec érosions sanguinolentes sur la muqueuse des lèvres. Il existait de plus, dans la même observation, sur une base saillante et arrondie, des érosions palatines, gingivales et nasales. Ces lésions muqueuses ne sont cependant pas constantes, même dans les formes aiguës.

Les éléments purpuriques et ecchymotiques sont fréquents dans les formes aiguës de la maladie et peuvent même, par leur diffusion, simuler un purpura rhumatoïde (Debré, Leroux, Lelong et Mlle Gauthier-Villars; Hutinel, Coste et Arnaudet). Ils paraissent très rares dans les formes chroniques, de même que les larges nécroses cutanées ou la gangrène sèche des phalanges signalées par Frommel, et par Cathala et Mlle Bœgner, dans des cas aigus.

De même, les signes viscéraux, myocardiques, rénaux ou digestifs, sont en général discrets dans les formes chroniques, alors qu'ils sont fréquents et graves dans les formes aiguës. Cependant, notre malade a présenté, au début d'une poussée évolutive, des douleurs si vives dans l'hypocondre droit que le premier diagnostic avait été celui de cholécystite. Küssmaül et Maier signalaient déjà, dans une de leurs observations, une douleur très vive à siège transversal d'un hypocondre à l'autre, et un ictère très marqué accompagnait des accidents douloureux très aigus dans l'hypocondre droit dans l'observation de Graf (1).

Notre malade a présenté, pendant de nombreuses années, une série de reprises évolutives de la maladie. La première manifestation a été caractérisée par un épisode infectieux grave de longue durée (neuf mois) avec température irrégulière, localisations périarticulaires et poussées de nodules hypodermiques disséminés. Une nouvelle reprise de la maladie, cinq ans après, a duré trois mois, caractérisée par une température

(1) Küssmaül et Maier : *loc. cit., Graf-Zieglers Beitr.*, t. XIX.

élevée et irrégulière, des douleurs polynévritiques et des nodules hypodermiques. Enfin, depuis, les poussées évolutives ont été fréquentes, souvent de très longue durée et ont présenté constamment le même ensemble de symptômes. Ces reprises plus ou moins espacées, mais quelquefois subintrantes, s'échelonnent sur une dizaine d'années.

⁂

L'étiologie de la périartérite noueuse a été très discutée. La diffusion des symptômes et des lésions, la température, font penser à une origine infectieuse qui est généralement admise aujourd'hui. Les recherches microbiennes, les hémocultures, les réactions humorales, ne nous ont donné aucun résultat. Ces recherches négatives ont été déjà enregistrées dans d'autres cas par de nombreux expérimentateurs.

L'ensemencement du sang ou des nodosités broyées ne nous a pas permis de découvrir d'éléments microbiens. Longcope a pu découvrir des chaînettes de cocci dans le rein en dehors des nodules. Oberndorffer-Bomhardt ont trouvé des staphylocoques. L'origine bactérienne n'a pas pu être démontrée par le plus grand nombre des observateurs.

L'expérimentation est restée également assez décevante. Von Haün (1) inocula le sang au cobaye dans le péritoine; puis, au bout de huit semaines, sacrifia les animaux pour inoculer avec leur sang, ou l'émulsion de leurs organes, deux autres séries d'animaux. Les lésions macroscopiques étaient nulles; mais histologiquement, Von Haun pu découvrir, chez les deux premiers cobayes, une infiltration adventitielle pénétrant dans la tunique moyenne et détruisant la tunique élastique.

Lemke (2) a discuté ces résultats. Cet auteur a pu retrouver, autour des artérioles du cobaye témoin, une infiltration périartérielle analogue à celle décrite par Von Haun. Lemke et Meyer pensent que les lésions provoquées seraient dues à l'action toxique du sang injecté, sans qu'il soit nécessaire de faire intervenir un autre agent pathogène (3).

Harris et Friedrichs (4), dans leurs expériences, inoculèrent sous forme d'émulsion des nodules broyés au lapin. Ils purent provoquer

(1) Von Haün : *Virchows Archiv.*, t. CCXXVII.

(2) Lemke : « Ein Beitrag zur Frage der *Periarteritis nodosa.* » (*Virchows Arch. f. Path.*, t. CCXL, 1923.) — « Ein weiterer Beitrag zur Frage der *Periarteritis nodosa* (Ein intravitam diagnostizierter Fall mit überimpfungsversuchen auf Meerschweinchen. » (*Virchow Arch. f. Path.*, t. CCXLV, 1923.)

(3) Meyer : « Ueber klinische Erkentniss der *Periarteritis nodosa* u. ihre pathologisch-anatomischen Grundlagen. » (*Berlin, Klin. Woch. schr.*, 1921, et *Inaug. Diss.*, Berlin, 1921.)

(4) Harris et Friedrichs : *Journal of. med. Research.*, t. XLIII, 1922, et *Journ. of. Exp. Med.*, t. XXXVI.

ainsi une infiltration lymphocytaire périartérielle pénétrant jusqu'à la tunique moyenne, prédominante dans le poumon, le foie et le muscle cardiaque. Quelquefois, la média présentait des lésions de dégénérescence où il y avait thrombose. Par passages successifs, Harris et Friedrichs auraient obtenu, à un second passage chez le lapin, une périartérite superposable à la périartérite humaine. Ces auteurs considèrent la maladie comme spécifique, à virus filtrant, inoculable au lapin. Ces conclusions ont été contestées par Ivens.

Hutinel, Coste et Arnaudet, ont fait des inoculations testiculaires du contenu purulent microbien d'une bulle cutanée au chien, au lapin, au cobaye, au singe; des inoculations dans la surrénale du lapin et du cobaye, une inoculation intraveineuse à la souris, sans résultat. Les inoculations sont restées également négatives chez le lapin et le cobaye, après essais de lésions du système réticulo-endothélial par irradiation, ou de blocage du même système par injections intraveineuses d'encre de Chine.

L'inoculation intraveineuse de la sérosité d'une bulle séro-hémorragique à un cynocéphale a cependant provoqué des lésions ganglionnaires, intestinales et spléniques. La nature non tuberculeuse de ces lésions a été contrôlée sur le cobaye et le singe, mais le passage sur un second cynocéphale n'a pas été tenté et l'examen histologique des lésions fait défaut.

Nous avons tenté de reprendre ces études expérimentales. Un nodule hypodermique frais morcelé et broyé a été inoculé à deux cobayes, sous la peau et dans le péritoine. L'un d'eux est resté absolument indemne, le second n'a présenté qu'un amaigrissement passager. L'examen des organes n'a montré aucune lésion caractéristique.

Nous avons inoculé ensuite, avec P. Giroud, à l'Institut Pasteur, un macacus rhesus. Nous avons en même temps inoculé sous la peau plusieurs fragments d'un nodule hypodermique frais et morcelé, et également sous la peau, 5 centimètres cubes de sang citraté de la malade. L'animal est mort, deux mois après, de pseudo-tuberculose intercurrente mise en évidence par les frottis et les cultures sans lésions de périartérite.

On peut se demander si les espèces animales utilisées ne sont pas réfractaires et s'il ne conviendrait pas de chercher d'autres animaux d'expérience, car la périartérite animale existe. Lüpke a décrit minutieusement cette maladie et ses lésions chez le cerf où elle peut évoluer sous forme d'épidémie avec cas aigus à signes gastro-intestinaux et de grande gravité, et cas chroniques de plusieurs semaines de durée. L'examen histologique des lésions révèle les caractères de la périartérite (1).

(1) LÜPKE : *Jager Verbandl. Deutsch. Path. Gesellschaft*, 10 Tagung 1906.

La périartérite du porc a été observée par Joest et se caractérise, au point de vue histologique, par l'existence de gaines inflammatoires périvasculaires. La réaction périartérielle sous forme nodulaire est plus rare (1).

Enfin, Guldner a signalé l'existence de la périartérite chez le veau (2).

L'examen histologique des lésions donne à penser que, figuré ou non, l'agent infectieux exerce son action sur tous les éléments de l'artère, sur un segment plus ou moins étendu, et agit avec une grande diffusion sur le système circulatoire capillaire. L'agent pathogène paraît frapper la tunique externe normalement vascularisée, puis la mésartère dans laquelle les capillaires n'apparaissent qu'au fur et mesure du développement de la lésion, en respectant relativement l'endartère dont la nutrition est peut être partiellement assurée par le sang circulant. Pour les vaisseaux atteints dépourvus de vasa vasorum, on pourrait sans doute expliquer l'arrivée de l'agent infectieux par les gaines périvasculaires.

Les lésions dermiques que nous avons décrites pourraient être expliquées soit par l'action directe de l'agent pathogène provoquant des foyers de nécrose, soit comme conséquence de la capillarite infectieuse tenant sous sa dépendance les foyers de nécrose dystrophique.

***

L'agent de la maladie de Küssmaül paraît provoquer le plus généralement une affection très grave à marche aiguë; mais il peut aussi réaliser des formes de longue durée, avec rechutes attestant la présence constante du virus susceptible de réveils fréquents. Le mode de réaction inflammatoire prend alors le type subaigu.

On peut supposer qu'en raison de son très grand polymorphisme, ou en raison de l'atténuation des symptômes qui permettraient le diagnostic, un certain nombre de cas à évolution subaiguë passent inaperçus ou ne sont pas diagnostiqués, — ce qui expliquerait le nombre relativement restreint de cas publiés à évolution chronique. Marinesco pense que certaines polynévrites, à symptômes peu accusés et à évolution irrégulière, pourraient, dans quelques cas, être rattachées à la périartérite noueuse présentant une localisation élective ou prédominante sur les nerfs périphériques.

(1) JOEST : *Zieglers Beitrage*, t. LXIX.
(2) GULDNER : *Virchows Archiv.*, t. CCXIX, et *Inaug. Diss.*, Strasbourg, 1915.

Travail de l'Institut pathologique de l'Université de Genève
(Professeur : M. Askanazy)

CONTRIBUTION A L'ÉTUDE DE LA PATHOLOGIE DU DISQUE INTERVERTÉBRAL

par

J. BOURDILLON

Le disque intervertébral s'est signalé récemment à l'attention des cliniciens et des pathologistes par deux ordres de lésions qui n'avaient guère jusqu'alors attiré l'attention. Il s'agit, d'une part, des *hernies intra-spongieuses*; d'autre part, des *nodules fibro-cartilagineux*.

Comme on le verra, les hernies intra-spongieuses, d'une constatation fréquente, ne sont pas pratiquement d'un grand intérêt. Par contre, le nodule fibro-cartilagineux, quoiqu'il soit plutôt rare, s'est révélé ces dernières années comme ayant une grosse importance clinique. Nous en donnons deux cas typiques. Nous étudions ensuite un cas d'aspect assez différent, mais qui doit avoir les mêmes phénomènes pour origine, soit le déplacement d'un fragment de disque vers le canal intra-rachidien. Enfin, notre quatrième cas permet de se demander si l'on peut avoir affaire quelquefois à des *déplacements paravertébraux* de fragments de disque, ce qui n'est pas théoriquement impossible.

*
**

Schmorl, de Dresde, le premier qui se soit livré à une étude systématique du disque intervertébral, a publié ses résultats depuis 1927 [1] (1). Il a insisté d'abord sur les caractères particuliers à l'articulation : la surface articulaire vertébrale n'est pas formée entièrement, comme les autres surfaces articulaires de l'organisme, d'os compact ; la partie

(1) On trouvera, dans les traités d'anatomie, la description détaillée de la structure du disque intervertébral.

centrale est faite d'os spongieux, protégé par une mince couche de cartilage; en dehors de ce cartilage, les fibres de l'*annulus fibrosus* s'insèrent immédiatement sur l'os compact, transmettant ainsi directement, d'un corps vertébral à l'autre, les mouvements de pression et de traction. Autre particularité, c'est que chez l'adulte à l'état normal, le disque ne contient pas de vaisseaux.

Le *nucleus pulposus* est, en haut et en bas, en contact immédiat avec le cartilage. Dans le plan horizontal, la transition est insensible entre le nucléus et l'anneau fibreux périphérique.

Le nucléus, substance gélatineuse, presque semi-liquide, est véritablement sous pression. Il suffit, pour s'en convaincre, de couper verticalement un disque intervertébral : la substance nucléaire fera aussitôt une forte saillie sur la coupe, et si on cherche à y introduire un stylet, on s'apercevra qu'on y pénètre avec la plus grande facilité. Cette pression est due à la tension des fibres périphériques du disque.

Le rôle physiologique du nucleus pulposus a été bien étudié par Calvé et par Galland [2, 3, 4]. Ils en font « l'organe essentiel de la physiologie vertébrale » et l'ont appelé *l'axe-rotule*. Ils font remarquer que s'il se trouve à l'union du tiers moyen et du tiers postérieur du corps vertébral, c'est qu'il apparaît « disposé à mi-distance de la face antérieure du rachis et du plan des interlignes articulaires des petites articulations postérieures. On ne peut concevoir meilleur emplacement en vue de la libre exécution des mouvements de bascule sagittaux, c'est-à-dire des mouvements de flexion-extension ». En effet, on constate que la hauteur du disque reste invariable au niveau du nucléus, alors qu'en avant et en arrière, elle diminue ou augmente, suivant la nature et l'amplitude du mouvement. Le même phénomène s'observe dans les flexions latérales.

***

On peut s'attendre à trouver des *modifications congénitales* dans la colonne vertébrale comme partout ailleurs. Connaissant le mécanisme de formation embryonnaire de la colonne, la façon dont la chorde dorsale s'étrangle au niveau de chaque vertèbre pour en disparaître finalement, alors qu'entre les vertèbres elle persiste pour former le nucléus, il est facile d'imaginer que ce processus peut ne pas s'accomplir jusqu'au bout, et qu'on peut retrouver des traces de chorde dans la spongieuse du corps vertébral. C'est ce qu'a déjà vu Musgrove [5] en 1891, comme trouvaille d'autopsie.

Schmorl [6], d'autre part, qui a examiné systématiquement environ 2000 colonnes vertébrales, cite 7 cas d'anomalies congénitales indubitables.

⁂

Parmi les *altérations pathologiques acquises* du disque intervertébral, la plus fréquente est la *hernie nucléaire intra-spongieuse*. On appelle ainsi la pénétration, à la faveur d'une solution de continuité du cartilage de revêtement, de la substance nucléaire du disque dans l'os spongieux du corps vertébral. Cette affection, signalée depuis longtemps, mais considérée comme une rareté anatomique, a été étudiée depuis 1927 par Schmorl [1, 7, 8], qui en a montré la grande fréquence. Voici le résumé de ses travaux sur la question :

On peut s'assurer de la tendance toute naturelle que présente la substance nucléaire à faire saillie hors de son siège normal, par l'expérience suivante : « Choisissant de préférence la colonne vertébrale d'un jeune sujet, on dénude une des faces d'un disque intervertébral en enlevant la spongieuse adjacente sans toucher au cartilage; on s'aperçoit alors que la convexité du disque sur cette face s'exagère notablement; si, maintenant, on pratique un petit orifice dans la surface cartilagineuse qui recouvre encore le disque en question, et en un point correspondant au nucléus, et qu'on exerce une pression sur le disque, on verra la substance nucléaire sourdre par la perforation, sous la forme d'un nodule qui pourra atteindre la taille d'un petit pois. »

Dans les traumatismes de la colonne, quand une ligne de fracture verticale traverse complètement une vertèbre et que les fragments s'écartent l'un de l'autre, on peut constater que les deux disques adjacents, pénétrant dans l'espace ainsi formé, arrivent à se toucher.

Cependant, dans la presque totalité des cas, les hernies nucléaires intra-spongieuses paraissent dues, non à un gros accident, mais à des traumatismes minimes et répétés. Elles sont d'une fréquence considérable. Schmorl, qui les a baptisées « Knorpelknötchen », « petits nodules cartilagineux », en a trouvé dans 737 colonnes vertébrales sur 2000 colonnes qu'il a examinées, soit dans 38 % des cas. Dans la jeunesse et l'âge adulte, les hommes sont deux fois plus souvent atteints que les femmes; c'est l'inverse à partir de soixante ans. L'auteur croit en trouver l'explication dans le fait que les femmes, dans les classes laborieuses tout au moins, travaillent jusqu'à un âge plus avancé que les hommes. Chez les hommes jeunes, la proportion d'ouvriers en gros travaux et d'amateurs de sports violents s'est montrée très élevée. Voilà déjà une constatation qui rend vraisemblable une étiologie traumatique de l'affection. D'autres auteurs sont de même avis (Müller, Dieterich) [9, 10].

La lésion primitive consiste en une déchirure en zigzag ou étoilée du cartilage, qui peut être assez étendue. Souvent, on la constate en un

point où le disque présente un renflement, quelquefois symétrique sur ses deux faces, comme si le cartilage, cédant à une poussée de tuméfaction du disque, avait fini par éclater sous la pression. La présence de sang frais dans les cas récents, de pigment sanguin dans les cas anciens, paraît signer l'étiologie traumatique. Comme il n'y a pas de vaisseaux dans le disque, le sang doit provenir de la spongieuse vertébrale. Un état de moindre résistance de celle-ci faciliterait ce mécanisme.

Böhmig [11, 12] a présenté une autre explication. Ayant examiné 70 colonnes vertébrales, allant de l'état embryonnaire à l'âge de trente ans, il a toujours trouvé des vaisseaux jusqu'à vingt-cinq ans. Lorsqu'il y a un processus quelconque de dégénérescence, il commence toujours autour de ces vaisseaux ou dans les régions où des vaisseaux se trouvaient préalablement. Ceux-ci traversent le cartilage hyalin par de petits orifices qui sont des points de moindre résistance. C'est dans ces orifices que va s'engager la substance nucléaire. D'autre part, la chorde dorsale laisse aussi dans le cartilage de revêtement un point de texture moins solide, autre porte ouverte à la substance nucléaire vers la spongieuse de la vertèbre. Ainsi un traumatisme ne serait pas nécessaire. On trouve en effet quelquefois, sur une même colonne, une série de hernies intra-spongieuses affectant les deux faces de chaque disque, sur plusieurs disques de suite, et placées exactement sur la même ligne, les unes au-dessus des autres, comme si elles marquaient la trace de la chorde primitive.

Quoi qu'il en soit, la substance nucléaire, ayant traversé le cartilage, s'infiltrera dans les canalicules osseux et y déterminera un processus d'involution. La hernie intra-spongieuse ainsi débutante va grossir, pour atteindre la taille d'un pois et davantage. Mais bientôt elle sera arrêtée dans sa croissance par une réaction osseuse périphérique, une zone d'ostéite condensante. Cette coque osseuse enveloppante rend la formation visible aux rayons X, de façon caractéristique. Mais comme la zone d'os compact met un temps assez long à se former, une hernie intra-spongieuse récente doit passer d'abord inaperçue à la radiographie.

La possibilité d'une étiologie traumatique pour les hernies intra-spongieuses est confirmée par Dieterich [10] qui cite quelques cas très convaincants. Ainsi, cet homme de vingt-sept ans, qui souffre depuis deux mois de douleurs dorsales à la suite d'une contusion de la colonne. Une première radiographie ne montre aucune altération pathologique. Une seconde radiographie, faite six mois plus tard, révèle cette fois une hernie intra-spongieuse manifeste sur D7. Chose curieuse, dans les années suivantes, les radiographies ont montré une régression considérable de l'image pathologique. Müller [9] a publié une observation analogue.

Il semble donc que la hernie intra-spongieuse ait, quelquefois tout au

moins, tendance naturelle à guérir. En général, il paraît plutôt qu'elle se dispose à persister. Faite d'abord de tissu gélatineux, semi-liquide, elle ne va pas tarder à se modifier. Elle subit la transformation fibreuse, elle peut devenir cartilagineuse, elle peut même tout entière s'ossifier. D'autre part, le phénomène a des répercussions sur le disque lui-même. La déchirure du cartilage est une porte d'entrée pour les vaisseaux de la spongieuse, qui vont s'étendre au disque et y apporter des modifications de structure importantes : fibrose, dessiccation, amincissement. Le disque perd sa souplesse, la colonne vertébrale entière est gênée dans ses mouvements. Cet état peut s'accompagner de douleurs. Mais si 38 individus sur 100 (selon Schmorl) présentent des hernies intra-spongieuses, on n'en trouve heureusement pas autant qui se plaignent de leur dos. Dans la grande majorité des cas, la lésion est silencieuse. Cependant, l'affection a été mise en rapport (Schmorl, Calvé et Galland) avec les ostéopathies rachidiennes baptisées *épiphysites, cyphoses douloureuses des adolescents.* On a quelquefois constaté, en effet, dans des cas de ce genre, la présence à la radiographie d'une ou plusieurs hernies intra-spongieuses, et alors que l'anamnèse ne révélait aucun traumatisme. Il s'agit probablement là de deux phénomènes (cyphose et hernies) relevant d'une même cause : un trouble de l'ossification, une fragilité osseuse rachidienne particulière.

⁂

Le profil du disque intervertébral peut se modifier sans lésion des surfaces cartilagineuses. C'est ce qui arrive lorsque la spongieuse vertébrale, atteinte d'une affection quelconque qui en diminue la résistance, n'offre plus au disque la contre-pression nécessaire au maintien de sa forme normale. Le disque va alors grossir, s'enfler. La zone périphérique, fibreuse et dure, comprimée qu'elle est par l'os compact de la vertèbre, ne se modifiera guère. Par contre, la zone centrale augmentera de hauteur; le disque deviendra encore plus fortement biconvexe, ressemblera à un coussinet. Dans les affections osseuses comme l'ostéomalacie, l'ostéoporose, les métastases carcinomateuses vertébrales, cette tuméfaction va si loin qu'on peut voir les disques de toute la colonne prendre une forme presque sphérique, et les vertèbres diminuer en proportion, s'étrangler en leur centre; elles justifient alors les termes de *vertèbres de poisson, vertèbres en diabolo.* L'image radiographique est caractéristique.

⁂

Il faut citer encore une série d'affections qui ont été étudiées par Galland [3, 4] : les *déplacements primitifs ou secondaires du nucleus pulposus.*

1. L'*antépulsion*, dans les lordoses compensatrices des cyphoses pottiques. La radiographie de profil montre deux fossettes dans la région antérieure des disques, correspondant à la place du nucléus.

2. La *rétropulsion*, qui serait consécutive, dans le jeune âge, à un retard d'ossification des angles antérieurs vertébraux, et empêcherait le redressement d'une cyphose.

3. La *latéropulsion*, dans les scolioses dont la cause est connue (par exemple, une malformation de la région lombo-sacrée).

4. Enfin une affection rare, décrite par l'auteur pour la première fois en 1930 : la *rétropulsion primitive avec cyphose et paraplégie*. Les cas de ce genre ont certains traits de ressemblance avec les nodules fibro-cartilagineux postérieurs du nucléus dont nous reparlerons plus loin.

On consultera avec profit les articles originaux.

***

Mentionnons encore une affection rare, la *calcification du nucleus pulposus*, décrite pour la première fois par Calvé et Galland [13], en 1922; puis étudiée par Barsony et Polgar [14], Schmorl [15], Mantovani [16], Lyon [17]. Survenant en général à partir de l'âge mûr, ses symptômes font songer à un mal de Pott. La radiographie révèle, entre deux corps vertébraux normaux, une ombre lenticulaire bien délimitée. L'examen anatomique permet de constater qu'en général le nucléus seul est infiltré de sels calcaires, le reste du disque étant intact.

***

Nous devons à Andrae [18], élève de Schmorl, la principale étude anatomique des *nodules fibro-cartilagineux* du disque intervertébral.

Andrae a examiné, dans cette intention, 368 colonnes, et a trouvé 56 cas de nodules postérieurs, soit le 15,2 % des cas; 20 cas chez des hommes, 36 chez des femmes. Il n'en a pas trouvé au-dessous de trente ans, et la grande majorité étaient au-dessus de cinquante ans. Cette répartition ne doit pas être prise en considération, si l'on songe que les autopsies sont faites en grande majorité sur des sujets âgés.

Le « Knorpelknötchen » postérieur ou *nodule fibro-cartilagineux* se présente, selon Andrae, sous l'aspect d'une tuméfaction faisant saillie dans le canal rachidien, de surface lisse en général, quelquefois irrégulière, de forme arrondie ou allongée, ayant la taille d'un grain de chanvre à celle d'une fève. La consistance en est dure, un peu élastique, quelquefois même résistante comme celle de l'os. Situé souvent sur la ligne médiane, plus souvent sur un des côtés, il est toujours recouvert du ligament vertébral postérieur, sous lequel il apparaît; il se trouve

presque toujours au niveau même d'un disque, ou bien légèrement au-dessus ou au-dessous, au niveau d'une des surfaces articulaires vertébrales. Il existe, le plus souvent, dans les régions moyennes et inférieures de la colonne dorsale et dans la moitié supérieure de la colonne lombaire; le plus rarement, dans la colonne cervicale. (Les premières vertèbres cervicales n'ont jamais pu être examinées pour des raisons techniques). Dans 25 cas, il y avait plus d'un nodule par colonne (jusqu'à 7 sur un même sujet). Dans quelques cas, l'auteur en a vu 2 au niveau d'un seul disque. Fait important, il n'en a jamais trouvé qui fussent assez développés pour déterminer une compression médullaire.

Sur la coupe sagittale d'un disque porteur de nodule, la région du nucléus apparait crevassée, en état de dégénérescence brune. La communication entre le nucléus et le nodule n'est pas visible en général à première vue, comme c'est le cas, pour la hernie intra-spongieuse. Au contraire, le nodule est séparé du centre du disque par une bonne épaisseur de tissu fibreux. Cependant, quelquefois, on voit à l'œil nu de fines fentes qui établissent la liaison entre les deux points. Ces fentes peuvent dessiner un Y à base périphérique. Dans certains cas plus rares, il se peut que le nodule ne soit pas exactement au niveau du disque, mais au niveau d'une des surfaces articulaires vertébrales. Dans un cas de ce genre soigneusement examiné par l'auteur (disque L_1-L_2 chez une femme de soixante et un ans), le nodule a la taille d'une demi-fève et le ligament vertébral qui le recouvre est nettement aminci. Sur une coupe sagittale, on constate que le cartilage correspondant a donné lieu, à l'union du tiers moyen avec le tiers postérieur, à une hernie intra-spongieuse, telle que Schmorl l'a décrite. Celle-ci, comme de coutume, est bien limitée, du côté de la spongieuse, par une zone d'os compact. D'autre part, le nodule, du côté où il est en contact avec le disque, se montre bien délimité, les fibres de l'anneau périphérique du disque étant, en cet endroit, parfaitement intactes. Par contre, là où le nodule touche au corps vertébral, il pénètre légèrement, de façon irrégulière, à l'intérieur de la spongieuse. Sur les coupes en série, on s'aperçoit que le nodule et la hernie intra-spongieuse se continuent, ne font qu'un, remplissent sur certaines coupes tout l'espace qui les sépare. On suppose le mécanisme suivant : il se forme d'abord une hernie intra-spongieuse selon le procédé décrit par Schmorl; puis les éléments nucléaires, ne pouvant plus progresser dans la vertèbre à cause de la barrière que leur oppose la zone d'ostéite condensante, se glissent entre l'os et le cartilage, jusqu'au moment où ils apparaissent au dehors, sous le ligament postérieur. Le fait qu'on ne trouve dans le nodule à peu près que des cellules cartilagineuses et même des cellules de la chorde, et très peu de tissu fibreux, alors qu'il y en a beaucoup dans la hernie intra-spongieuse, confirmerait

cette hypothèse, le tissu fibreux étant, selon l'auteur, beaucoup moins enclin à de lointaines migrations.

Mais la majorité des cas sont dus à la pénétration directe de la substance nucléaire à travers l'anneau fibreux vers l'extérieur. Le nucléus se montre habituellement dégénéré, ainsi que l'anneau fibreux, dont les noyaux ne se colorent plus. Le nodule est alors situé à la hauteur du disque, qu'il peut déborder un peu en haut et en bas. Au microscope, on y trouve, comme dans les autres cas, des cellules cartilagineuses et des cellules de la chorde, ainsi que plus ou moins de tissu fibreux. Souvent, sur une faible hauteur seulement, mais sur une étendue allant du nucléus au nodule, l'anneau fibreux est dégénéré, remplacé par un tissu mou, et la communication entre les deux est ainsi parfaitement visible. Ce tissu dégénéré de l'anneau est remarquablement pauvre en cellules, mais contient par contre quelques vaisseaux sanguins néoformés, originaires probablement du ligament postérieur, et qui peuvent apporter au disque tout entier les mêmes altérations secondaires qu'on observe lors de la vascularisation des hernies intra-spongieuses.

D'autres fois, la substance nucléaire, au lieu de se frayer un chemin horizontalement, se dirige obliquement, en haut et en bas, vers le cartilage de revêtement, dont elle dérange la structure, et donne ainsi lieu à deux nodules postérieurs, l'un au-dessus, l'autre au-dessous du bord postérieur du disque.

Sur 18 cas dont l'auteur a fait des coupes en série, 16 fois il a vu la communication entre le nucléus et le nodule, à travers un anneau toujours dégénéré. Dans les 2 cas négatifs, il y avait cependant, en plein dans l'anneau qui paraissait intact, de petits îlots de cellules chordales et de cartilage, jalons sur la voie de liaison.

Quel est, pour Andrae, le mécanisme d'apparition des nodules postérieurs ? Il opine pour un processus dégénératif, à cause des altérations tissulaires qu'il a toujours observées, sans exclure cependant la possibilité d'une origine traumatique (traumatismes légers et répétés, comme pour les hernies intra-spongieuses).

Dans certains cas, il se peut que la vascularisation provienne, non seulement, comme on l'a dit plus haut, du ligament postérieur, mais également et en même temps de la spongieuse vertébrale, si le cartilage déchiré permet le passage de vaisseaux vers la partie postérieure du disque. Le nodule peut alors s'ossifier, les vaisseaux provenant de la spongieuse ouvrant la voie aux ostéoblastes. C'est ce que l'on constate parfois sur des vertèbres macérées : on y trouve un petit nodule osseux fixé à la partie postérieure du corps, à l'angle supérieur ou inférieur; quelquefois deux nodules symétriques au-dessus et au-dessous d'un disque.

Si le nodule est toujours postérieur, c'est que l'anneau fibreux du disque est moins résistant en ce point qu'en avant, et aussi que la situation du nucléus est plus postérieure qu'antérieure. On a invoqué aussi la solidité plus grande du ligament vertébral antérieur.

Schmorl [19], qui a repris, après Andrae, l'étude anatomique de la question, a obtenu des images radiographiques, de profil, de nodules postérieurs calcifiés; mais il s'agissait de pièces d'autopsie détachées.

Nous passerons maintenant à l'étude qu'ont faite, du nodule fibro-cartilagineux et ses répercussions, les cliniciens.

Elsberg, après un article de 1928 [20] sur les tumeurs médullaires extra-durales, publie, en 1931, 15 cas de nodules fibro-cartilagineux opérés [21], dont il note les particularités suivantes :

« Les nodules sont habituellement de faible taille, mesurant 1 à 2 centimètres de long, en général 1 centimètre de large, et rarement plus de 0,5 à 1 centimètre d'épaisseur. Ils forment d'habitude un ovale irrégulier, et la saillie qu'ils font à la face postérieure du disque, lorsqu'elle apparaît recouverte de la dure-mère, est habituellement arrondie, de la taille d'un noyau de datte. Leur plus long diamètre peut être horizontal ou vertical. » L'auteur remarque ensuite que la situation beaucoup plus souvent latérale que médiane du nodule est due au fait que le ligament vertébral postérieur est beaucoup plus résistant sur la ligne médiane que sur les côtés.

Les nodules d'Elsberg avaient les situations suivantes : 9 à la colonne cervicale, 2 à la colonne dorsale, 4 à la colonne lombaire.

L'âge de ces cas va de trente-huit à soixante-huit ans; il y a 12 hommes et 3 femmes.

Le plus ancien de ces cas date de 1922 [22]; c'est le premier cas clinique qui ait été publié. La localisation était cervicale; comme l'origine du nodule ne fut pas reconnue, il fut simplement appelé chondrome.

Stookey [23], en 1928, fut le premier à remarquer que ces formations avaient le disque intervétébral pour origine. Il en a publié 7 cas, tous entre C_4 et C_7, tous chez des hommes, entre quarante-quatre et soixante-huit ans.

Quelques autres cas ont été encore publiés par Adson et Ott [24], Adson [25], von Péchy [26], Veraguth [27], Bucy [28], Alajouanine et Petit-Dutaillis [29]. Le diagnostic anatomo-pathologique exact n'a pas toujours été posé.

Citons encore les deux cas de Dandy [30] (hommes de quarante-sept et soixante et un ans), tous deux opérés avec de bons résultats. Les deux fois, le siège était lombaire, et la situation du nodule latérale. Enfin, détail important qui nous permettra de rapprocher ces deux cas

de notre cas n° 3, les nodules trouvés à l'opération étaient presque libres entre la dure-mère et la face postérieure des corps vertébraux. On put les extraire à la pince avec la plus grande facilité, comme s'ils avaient perdu presque toute connexion avec les disques qui leur avaient donné naissance.

Citons enfin le cas de Kortzeborn [31], où le nodule était si petit qu'il fut impossible de le découvrir à l'opération et qu'il n'apparut qu'à l'autopsie (disque C_6-C_7 chez un homme de cinquante et un ans); et le cas de Klinge [32] (nodule à D_6-D_7 chez un homme de quarante-trois ans), où les phénomènes nerveux durèrent six ans et la cause du mal ne fut également trouvée qu'a l'autopsie.

Nous n'aborderons pas ici l'étude clinique détaillée des symptômes médullaires ou radiculaires causés par le nodule fibro-cartilagineux. La question a déjà été fort bien traitée par divers auteurs et relève avant tout de la neurologie. Cependant, il est intéressant de remarquer qu'un agent de compression d'une nature aussi particulière cause en général un ensemble de symptômes nerveux assez spécial. On est le plus souvent frappé par la petitesse de l'agent causal, tel qu'il apparait à l'opération ou à l'autopsie, contrastant avec l'importance des signes cliniques. Comme on l'a vu, dans le cas Kortzeborn, le nodule était si petit qu'on ne put le mettre en évidence à l'opération. Dans notre cas n° 2, le nodule ne faisait saillie que de 6 millimètres dans le canal; macroscopiquement, la moelle était à peine modifiée à ce niveau, et cependant, au microscope, elle montrait des altérations considérables, et la malade est morte paraplégique.

La prédominance des symptômes d'un côté ou de l'autre, a été souvent signalée; cela n'étonne pas, puisque le nodule est rarement médian.

Les anamnestiques frappent par la fréquence avec laquelle les malades se plaignent de sensations soit de brûlure, soit de froid; il semble que ce symptôme subjectif est plus souvent cité que dans les autres causes de compression rachidienne. Le syndrome médullaire prend souvent le type Brown-Séquard. Stookey a insisté sur la fréquence des fibrillations musculaires avec atrophie localisée.

Les signes biologiques de compression sont peu marqués. Le nodule, irritant la moelle ou ses racines en quelque sorte à la façon d'une épine, n'est pas d'un volume suffisant pour déterminer un blocage total. Aussi ne faudra-t-il pas s'étonner si la ponction lombaire n'apporte pas les éléments caractéristiques d'une compression rachidienne, si la manœuvre de Queckenstedt n'est que subpositive, l'hyperalbuminose peu prononcée. Au contraire, cette atténuation des résultats sera justement un bon signe diagnostique pour mettre en cause un nodule fibro-cartilagineux, si elle se montre en même temps que des symptômes périphériques accentués.

L'examen au lipiodol doit être soigneusement pratiqué, et donne des renseignements de première importance.

Pour expliquer l'étiologie de ces nodules fibro-cartilagineux, l'hypothèse du traumatisme est assez séduisante pour qu'on s'y arrête tout d'abord. En effet, l'observation de Middleton et Teacher [33], datant de 1911, est caractéristique à cet égard. Il s'agissait d'un ouvrier qui, soulevant une lourde charge, avait ressenti une violente douleur dans la région lombaire, accompagnée d'un craquement. Ayant pu continuer son travail le jour même, il avait dû l'interrompre à partir du lendemain, à cause de douleurs intolérables s'irradiant des lombes aux membres inférieurs, rapidement suivies de paraplégie totale avec troubles sphinctériens. Le malade mourait, seize jours après l'accident, d'infection urinaire avec escarres. A l'autopsie, la moelle, enlevée en bloc avec la dure-mère, se montre aplatie, comme écrasée, en un point bien délimité du segment lombaire. A ce niveau correspond, sur la face antérieure du sac dure-mérien, un peu à droite de la ligne médiane, une masse de 15 millimètres de large et de 5 millimètres d'épaisseur, ayant, selon les auteurs, l'aspect de la pulpe centrale d'un disque intervertébral. Les examens microscopiques confirment cette hypothèse et montrent en outre dans la moelle, au point de compression, des signes de ramollissement avancé, accompagné d'infiltration sanguine.

Cette constatation a engagé Middleton et Teacher à tenter l'étude expérimentale du phénomène, et ils y ont brillamment réussi. Prélevant, chez un autre sujet, un fragment de colonne lombaire, ils y exercent une compression axiale au moyen d'une presse, en faisant porter l'effort surtout sur la partie antérieure. Ils voient alors à la partie postérieure d'un disque, sous le ligament vertébral, apparaître une saillie absolument comparable au nodule trouvé à l'autopsie précédente. Et ce qui est particulièrement frappant, c'est que l'examen leur a montré que le nodule ainsi formé provenait, non pas de l'annulus fibrosus lui-même, mais bien de la pulpe du disque, qui s'était frayé un chemin à travers les lames fibreuses périphériques jusqu'à l'extérieur. Andrae, dans ses études systématiques, dont nous avons parlé, a amplement confirmé une constatation aussi importante.

La notion de traumatisme est indiquée dans les deux cas de Dandy. Dans l'un, il s'agit de violentes douleurs, ayant duré quelques heures, immédiatement consécutives à une secousse subie par un cavalier; ces douleurs reparaissent deux ou trois semaines plus tard, et le malade entre à l'hôpital, paraplégique, trois mois après l'accident. Dans l'autre cas, il s'agit de violentes douleurs lombaires ressenties par un homme au moment où il pousse sa voiture. Les premiers troubles objectifs débutent un mois après.

Le traumatisme est également cité dans le cas de Bucy, et dans un des cas d'Alajouanine et Petit-Dutaillis.

Enfin, nous pouvons citer notre cas n° 3, où un traumatisme indubitable a précédé d'un an l'apparition des premiers troubles, et peut-être aussi notre cas n° 4.

Cependant, ni Stookey, ni Elsberg, ne parlent de traumatisme; pas plus qu'il n'en est question dans les quelques autres cas que nous avons relevés. L'origine nucléaire du nodule ne faisant plus aucun doute, on peut se demander si une localisation anormale du nucléus en favoriserait la formation. Schmorl avait pensé d'abord qu'il s'agissait de débris aberrants de la chorde dorsale, hypothèse devenue inutile depuis qu'Andrae a montré que la connexion entre le nucléus et le nodule pouvait être toujours mise en évidence. Quant à la rétroposition primitive de la chorde dorsale, entraînant la rétroposition des nucléus, elle paraît causer une cyphose, si l'hypothèse de Calvé et Galland est juste, phénomène bien différent, et qui n'a jamais été constaté dans les cas qui nous occupent.

Ainsi, une malformation congénitale semble exclue, et la notion de traumatisme apparaît trop peu fréquemment. On est alors amené à supposer une *altération préalable du disque intervertébral*. Pour Andrae, cette altération est constante. Le disque est souvent aplati, déformé, ramolli. Les noyaux cellulaires n'y sont plus colorables, ou à peine. Le nucleus pulposus est fragmenté, brunâtre. Ces constatations sont entièrement confirmées par l'examen microscopique de notre cas n° 2. Cette hypothèse est rendue encore plus vraisemblable si l'on remarque que tous les cas observés, ou presque tous, concernent des gens d'âge mûr ou des vieillards. Cependant, le rôle des traumatismes ne doit pas être complètement négligé, ne serait-ce qu'à titre de cause déterminante, si ce n'est prédisposante : quelques cas en font foi. Pensons aux micro-traumatismes répétés et notons qu'il s'agit presque uniquement d'hommes, et qu'on peut faire la même supposition que Schmorl à propos des hernies intraspongieuses.

CAS PERSONNELS

OBSERVATION I (1). — Homme de soixante-dix ans. Pas d'antécédents particuliers. Réformé du service militaire pour mauvais état général et rachitisme. Paraplégie flasque subtotale avec grosses altérations de la sensibilité et troubles sphinctériens, installée en cinq jours, après avoir été précédée pendant une quinzaine de jours de sensations de froid et de fourmillements. Aucun traumatisme ni effort violent dans l'anamnèse.

(1) Obs. n° M. 133/1931.

L'état général offre l'image d'une cachexie prononcée.

L'examen de la colonne vertébrale ne montre aucune déformation extérieure. Il n'y a pas de douleur, ni spontanée, ni à la pression directe, ni à la pression axiale. On est seulement frappé par une certaine rigidité de la région dorsale.

La ponction lombaire ne permet de retirer que 5 à 6 centimètres cubes de liquide. Pression : 10 à 12 centimètres d'eau; monte à 20 pendant la compression des jugulaires. Le liquide retiré est ambré. On y trouve quelques globules rouges, pas d'éléments blancs, et une énorme quantité d'albumine (environ 6 ‰). Le Wassermann est négatif.

La radiographie de la colonne vertébrale, faite seulement de face, malheureusement pas de profil, montre un bec de perroquet très prononcé formé par le bord inférieur droit de L_2 et le bord supérieur droit de L_3. En outre, à ce niveau, l'espace intervertébral correspondant au disque est un peu aplati, et surtout du côté droit, c'est-à-dire du côté correspondant au bec de perroquet; c'est comme si le disque intervertébral avait été un peu écrasé. Il y a d'ailleurs une légère scoliose de toute la colonne lombaire à convexité gauche. On note, en plus, une lombalisation de D_{12} et une sacralisation de L_5. Les corps vertébraux sont d'aspect normal (sauf pour le bec de perroquet). Une nouvelle radiographie, faite après injection de lipiodol ascendant et descendant, montre un arrêt du liquide opaque, d'une part au niveau du bord inférieur du corps de L_2, d'autre part au niveau du bord inférieur du corps de L_3.

Le malade meurt dans le marasme, un mois après son entrée.

Examen anatomique. — On ouvre sur toute la hauteur le canal rachidien. Le sac de la dure-mère qui apparaît ne montre pas d'anomalies sur sa face postérieure. Après l'ouverture de celui-ci, on s'aperçoit que les nerfs de la queue de cheval sont visiblement aplatis, dans le sens antéro-postérieur, par une tuméfaction qui siège entre le feuillet antérieur de la dure-mère et les corps vertébraux, à la hauteur du disque L_2-L_3. Cette tuméfaction est facilement palpable; lorsqu'on cherche à tirer la dure-mère en arrière, on s'aperçoit qu'elle y adhère. Pensant avoir affaire à un néoplasme de la dure-mère, on fait alors passer le scalpel au ras des corps vertébraux, ce qui a pour effet de séparer, non sans peine, la tumeur du disque auquel elle adhérait. Le fragment ainsi enlevé, qui adhère, mais pas très fortement, au sac dure-mérien, mesure : en hauteur, 1 centimètre; en largeur, 2,5 cm.; en épaisseur, 0,5 cm. Il est dur, de consistance fibreuse, de couleur jaunâtre. Les corps vertébraux portent, sur la face postérieure et sur la face droite (L_2 à son bord inférieur, L_3 à son bord supérieur), les encorbellements caractéristiques des becs de perroquet. Ni les deux vertèbres en question ni le disque ne présentent à première vue, sur une coupe sagittale, d'altération considérable, si ce n'est qu'un stylet, enfoncé dans le disque, semble y pénétrer avec une trop grande facilité. Les pièces, massacrées ensuite par erreur, n'ont pas permis d'examen plus approfondi des vertèbres et du disque.

Le nodule, coupé selon son plus grand diamètre, présente un champ de 14 millimètres de long et 4 millimètres de large environ. L'examen microscopique relève ce qui suit :

Substance fondamentale formée de longs et larges faisceaux conjonctifs, presque partout droits et parallèles, parfois s'entrecroisant, plus ou moins serrés. Par places, on y voit une cavité entourée d'une capsule et contenant une ou parfois deux cellules. Il y a en outre quelques rares petits noyaux de cellules fusiformes.

Diagnostic : fibro-cartilage.

OBSERVATION II (1). — Femme de soixante-six ans. A toujours joui d'une bonne santé. Il y a quatre ou cinq mois, commence à souffrir d'une faiblesse progressive des membres inférieurs, bientôt accompagnée de douleurs fulgurantes avec sensations de froid. A l'entrée, elle présente une paraplégie flasque à peu près totale, avec grosse diminution de la sensibilité à tous les modes, et troubles sphinctériens. Etat général très médiocre.

L'examen de la colonne vertébrale et la radiographie (de face) ne montrent rien de particulier.

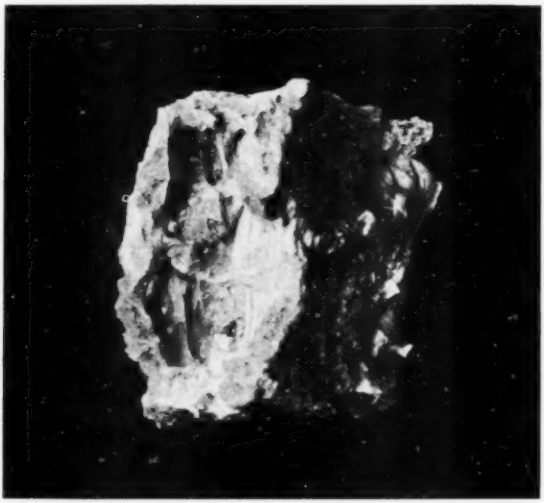

OBS. II. — *Vertèbres D11 et D12 dont les arcs ont été enlevés, découvrant le canal médullaire (moitié droite de l'objet).*

On voit le nodule fibro-cartilagineux à la hauteur du disque intervertébral, un peu à droite de la ligne médiane. Sur la moitié gauche, une coupe sagittale paramédiane permet d'apprécier l'aplatissement du disque.

Ponction lombaire : 2,5 éléments par millimètre cube; albumine, 0,30‰. Pression, 37 centimètres cubes d'eau; monte à 50 par la manœuvre de Queckenstedt. Wassermann négatif. Benjoin positif pour la série méningée.

La malade meurt cachectique cinq jours après son entrée.

Examen anatomique. — A l'ouverture du canal rachidien, puis de la dure-mère, on ne constate rien de particulier. La moelle paraît normale et ne présente à première vue aucune trace de compression. Une fois la moelle et le sac dure-mérien enlevés, on constate une petite protubérance, de la taille d'un pois, adhérente au disque intervertébral D_{11}-D_{12}, un peu à droite de la

(1) Obs. n° M. 772/1931.

ligne médiane. A ce niveau, la dure-mère montre, sur sa face antérieure, une légère dépression correspondant à cette nodosité.

Le nodule fibro-cartilagineux mesure 16 millimètres de hauteur, 10 millimètre de largeur et 6 millimètres d'épaisseur maximum. Il est situé à la hauteur du disque D_{11}-D_{12} et se trouve faire le pont d'une vertèbre à l'autre. Il est à droite de la ligne médiane, et se trouve au contact immédiat de l'arc vertébral de D_{12}. Sa couleur est blanchâtre, sa consistance très ferme. Il est recouvert de fragments membraneux, qui sont les restes du ligament vertébral postérieur. Celui-ci est très atrophié : au niveau de D_{11} et de D_{12}, il a complètement disparu et découvre la spongieuse vertébrale avec le trou vasculaire (voir figure).

Sur une coupe sagittale passant par le centre du disque et par le centre du nodule, ce dernier apparaît en continuation directe avec le tissu du disque, auquel il adhère intimement. Il adhère aussi fortement aux deux corps vertébraux.

Le disque même apparaît déjà à l'œil nu considérablement altéré : il ne mesure guère que 4 millimètres de hauteur; il est de couleur brunâtre et de consistance très peu résistante, aussi bien à la périphérie qu'au centre. La spongieuse vertébrale ne présente pas d'aspect particulier.

Une section sagittale est pratiquée à travers le disque et les deux vertèbres adjacentes. Après décalcification et enrobage à la celloïdine, on constate au microscope ce qui suit :

Le disque est fortement aplati, puisque, dans sa région moyenne, il ne mesure que 3,5 mm. de hauteur. Il présente un renflement correspondant à la place du nucleus pulposus, celui-ci, mesurant 7 millimètres de hauteur, étant situé à environ 10 millimètres du bord postérieur des vertèbres. Enfin, il se termine par une saillie arrondie, le nodule fibro-cartilagineux, dépassant de 3 à 4 millimètres le plan vertébral postérieur.

La cavité nucléaire est partiellement remplie par une masse qui mesure 12 millimètres de long et 2 à 3 millimètres de haut. Cette masse se compose de fibro-cartilage, dont la substance fondamentale fibrillaire, colorée en rouge, est par endroits, vers la périphérie, fragmentée et mélangée à du sang extravasé, à des cellules rondes (probablement migratrices) et à de rares polynucléaires. On y trouve, en outre, quelques cellules cartilagineuses bien conservées et d'autres dont le noyau n'est plus qu'à peine visible. Cette masse fait corps avec le revêtement de fibro-cartilage d'une des vertèbres, alors qu'elle est séparée du fibro-cartilage de la vertèbre d'en face. Celui-ci montre, dans une substance fondamentale plus fortement colorée (violacée), des cellules intactes et des cellules nécrosées. Ce cartilage est recouvert par endroits de globules rouges en couche assez mince, mêlés à de nombreuses autres cellules, en général à noyau rond, parfois à noyau fragmenté.

Près de la région sus-décrite, lorsqu'on se dirige vers la partie antérieure du disque, on remarque que le cartilage s'enfonce par endroits, sous forme de nodules, jusque dans les espaces médullaires vertébraux, et cela aussi bien dans une vertèbre que dans l'autre. Ces nodules sont revêtus par places d'une mince couche d'os néoformé, directement appliquée sur le cartilage, alors qu'en même temps la spongieuse vertébrale qui les entoure montre une tendance à réagir par la formation d'une zone d'os nouveau.

L'os formant la lame terminale de la vertèbre, en contact avec le disque, est bien d'une structure lamellaire, mais les lignes dites cimentaires, fortement marquées, ont des directions variées, de sorte que cette lame terminale prouve

par sa constitution, faite d'un mélange d'os ancien et d'os néoformé, qu'on a affaire à une reconstruction osseuse (métapoïèse), probablement d'origine mécanique.

On remarque, en un point du disque, des extravasations sanguines, accompagnées de particules osseuses détachées, sans noyaux, et d'une quantité de cellules très pareilles à des cellules médullaires. En effet, à l'immersion, on reconnaît nettement une quantité de myélocytes avec leurs noyaux ronds ou échancrés, des métamyélocytes, des mégacaryocytes, des normoblastes. Il s'agit donc d'un véritable écoulement de la moelle osseuse dans les cavités créées par la déchirure du disque. Précisément, les cavités médullaires sont immédiatement contiguës, en ce point, à une partie traumatisée.

Si, à partir du nucleus pulposus, on se dirige vers l'arrière, on trouve d'abord une portion de disque très altérée, marquée de nombreuses petites fentes horizontales, pleines de globules rouges extravasés. Ces fentes s'anastomosent ensuite avec des foyers de tissu granulaire ou fibrillaire, contenant encore quelques îlots de cellules à noyau bien conservé. Puis on trouve un tissu fibro-cartilagineux très compact, contenant de petites inclusions bleu foncé, qui sont des calcifications. Ce tissu forme la surface extérieure du nodule.

En résumé, il s'agit d'un disque très altéré dans sa totalité. Sa hauteur est amoindrie, ses tissus montrent des signes évidents de dégénérescence et de traumatisme. Le nucleus pulposus est remplacé par du fibro-cartilage compact. Les cartilages de revêtement, déchirés, ont permis de part et d'autre la formation de hernies cartilagineuses intra-spongieuses. Enfin il s'est fait, sur la face postérieure, une protrusion des tissus : il s'est formé un *nodule fibro-cartilagineux* avec début de calcification.

Au niveau de la compression, la *moelle épinière*, représentée par le cône terminal, montre à peine un léger aplatissement antéro-postérieur. Parmi les méninges qui la recouvrent, il y a des traces d'hémorragies.

Au microscope, la moelle présente, au point de compression, de nombreuses lacunes dans les cordons postérieurs (œdème). Dans ces lacunes apparaissent quelques hémorragies. Dégénérescence prononcée du tissu nerveux. Il n'y a par contre aucun signe d'inflammation, ni dans la moelle, ni dans les méninges.

Examinée quelques centimètres au-dessus du point de compression, la moelle présente une dégénérescence prononcée qui siège presque uniquement dans les cordons de Goll, et s'accompagne de corpuscules amyloïdes de toutes tailles. Beaucoup de lipofuscine dans les cellules des cornes antérieures.

OBSERVATION III (1). — Femme de vingt-cinq ans. Pas d'antécédents particuliers.

Au septième mois d'une grossesse, fait une chute sur le dos et met au monde quelques jours après un enfant mort-né. L'affection actuelle débute environ une année après cette chute par des douleurs aux membres inférieurs, avec sensations de froid.

(1) Cette observation nous a été très aimablement communiquée par MM. J. Maystre et L. Choquard, de Monthey (Valais), que nous prions de trouver ici l'expression de toute notre reconnaissance.

Pas d'état infectieux décelable.

Six mois après ce début, on constate une paraplégie spasmodique symétrique, avec troubles sphinctériens et abolition de la sensibilité sous toutes ses formes à partir de D_{12}.

Rien à signaler aux extrémités supérieures ni aux nerfs craniens. Examen clinique et radiologique de la colonne vertébrale tout à fait négatif. Liquide céphalo-rachidien hypertendu, incolore. Albumine, 0,90 ‰, 2 éléments par millimètre cube. Wassermann négatif. L'examen au lipiodol montre un accrochage de l'huile iodée le long des corps vertébraux de D_8 à D_{12}, avec sortie du liquide opaque dans la gaine du 10e nerf intercostal gauche.

Intervention chirurgicale. — Ouverture du canal rachidien, de D_6 à D_{12}. La dure-mère mise à nu, on constate qu'elle est recouverte, sur sa face externe, de sortes de fausses membranes rougeâtres, de 2 millimètres d'épaisseur environ, plus épaisses et plus compactes à la hauteur de la VIe et de la VIIe vertèbre dorsale : à ce niveau, elles entourent la dure-mère en virole et se prolongent jusque vers les racines rachidiennes. Ces fausses membranes sont enlevées à la pincette et à la sonde cannelée; elles saignent. Le sac dure-mérien fait saillie à travers la brèche osseuse. Par transparence, aucune tumeur n'est visible.

Ouverture de la dure-mère et de l'arachnoïde en un seul temps; il s'écoule une grande quantité de liquide céphalo-rachidien transparent et visqueux (lipiodol). Pas de tumeur. Pas de cloisonnement des méninges. La moelle est collée contre les corps vertébraux. Rien de particulier aux racines et rien à la partie antérieure du canal.

Suites opératoires à peu près normales. Six mois plus tard, la malade marche seule et sans appui. Il persiste un steppage de la jambe gauche.

Examen microscopique de deux fragments prélevés à l'opération.

On distingue deux morceaux :

1. Un fragment de tissu adipeux, traversé de quelques minces faisceaux fibreux et de vaisseaux. Dans les veinules, il y a de nombreux leucocytes. Parmi les trajets fibreux se remarque une masse hyaline colorée en bleu clair par l'hématoxyline, et, près de celle-ci, un îlot de cellules conjonctives fusiformes en prolifération.

2. Un fragment de tissu fibreux dense, qui passe peu à peu à du tissu fibro-cartilagineux; la substance fondamentale devient bleu foncé à l'hématoxyline et montre des cavités contenant des cellules qui ont l'aspect de cellules cartilagineuses. Celles-ci ne présentent par la réaction du glycogène à l'iode, probablement à cause de la conservation.

Diagnostic :

1. Tissu adipeux avec quelques phénomènes inflammatoires.
2. Tissu fibro-cartilagineux.

On a ajouté, au moment de l'examen : « L'origine de ces formations serait-elle dans l'altération d'un disque intervétébral ? »

OSERVATION IV. — Voici enfin un cas de date fort ancienne, puisqu'il a déjà fait l'objet d'une thèse, par R. Kutz, à Kœnigsberg, en 1902. Cette thèse — intitulée : « Contribution à l'étude des enchondromes du cou ; description d'un cas rare d'enchondrome congénital dans le voisinage de l'apophyse épineuse de la VIe vertèbre cervicale. » [34] — relate l'observation suivante :

Il s'agissait d'une femme de cinquante-six ans, qui se plaignait de violentes douleurs dans la nuque, s'irradiant dans la tête et les épaules; apparues à l'âge

de seize ans, ces douleurs n'étaient devenues véritablement gênantes qu'une vingtaine d'années plus tard. Dans les antécédents de la malade, d'ailleurs bien constituée, on relevait seulement une violente chute d'escalier (17 marches) à l'âge de dix ans, avec contusion de la nuque. A l'examen, on constate une résistance douloureuse dans les masses musculaires para-vertébrales, immédiatement à droite des apophyses épineuses de C_5 et de C_6. Cette résistance donne l'impression d'un corps étranger mesurant 2 × 2,5 centimètres de diamètre, et se laisse déprimer en crépitant contre les apophyses épineuses. Une radiographie faite de profil permet de situer une ombre à peu près arrondie dans la région indiquée et montre l'intégrité des corps vertébraux. Une intervention chirurgicale est décidée. On trouve la tumeur en pleine musculature, dans le trapèze et le rhomboïde, tout contre la VIe apophyse épineuse, et atteignant les arcs vertébraux. Après avoir été saisie à la pince, elle est extraite en deux morceaux. Suites opératoires normales, douleurs complètement disparues.

M. Askanazy, alors à Kœnigsberg, a donné des deux fragments la description suivante :

Les deux morceaux extirpés sont de taille différente. Le premier est arrondi et mesure environ 2 centimètres de diamètre. Le second dépasse 1,5 cm.; tous deux sont durs, mais cependant pas de consistance nettement osseuse. Quelques fragments de tissu musculaire y adhèrent.

Au microscope, les deux fragments présentent des images à peu près pareilles, la plus caractéristique étant offerte par le plus gros. Une zone périphérique assez large est faite d'un tissu conjonctif compact, pauvre en noyaux et pareil à du tendon; les fibres de ce tissu courent tantôt parallèles et tantôt s'entrecroisent. On y voit de rares noyaux de contour régulier, allongés pour la plupart. Quelques vaisseaux tracent des traînées plus riches en cellules. De ce tissu, on passe peu à peu à un autre tissu, que l'on reconnaît facilement pour être du fibro-cartilage : substance fondamentale riche en fibres, partiellement colorée en bleu foncé par l'hématoxyline, renfermant des cellules cartilagineuses incluses dans leur capsule. Cette zone cartilagineuse est presque partout en contact immédiat avec la partie centrale de la formation, constituée par du tissu osseux typique. Dans une petite région, seulement, l'os touche directement au tendon. Cet os n'est clairement lamellaire que par places, traversé de canaux de Havers et d'espaces médullaires quelque peu plus larges, ceux-ci remplis soit de graisse seulement, soit de moelle riche en éléments lymphoïdes et mêlée de quelques cellules graisseuses. En un point, entre un fragment osseux et le fibro-cartilage, se voit une petite cavité pleine de masses hyalines irrégulières, qui semblent provenir d'une dégénérescence de la substance fondamentale fibreuse.

L'autre fragment extirpé, formé de tissu tendineux et de fibro-cartilage, ne contient pas d'os. Dans le tissu lâche qui s'entremêle aux fibres tendineuses, apparaît un corpuscule de Vater-Pacini. Fibres musculaires striées à la surface.

*
**

Des quatre observations rapportées ci-dessus, les deux premières sont classiques, c'est-à-dire qu'elles ressemblent trait pour trait aux cas de ce genre qui ont déjà été publiés. La troisième observation présente un tableau anatomo-clinique curieux, assez frappant; nous ne croyons pas que la littérature en ait publié de pareil à ce jour. Enfin, nous rapportons

notre quatrième observation, sans prétendre lui attribuer plus de valeur qu'elle n'en a, ni vouloir poser rétrospectivement un diagnostic trop affirmatif.

Pour le premier cas, il s'agit d'un homme âgé (soixante-dix ans) et dont l'état de santé a toujours été médiocre, ce qu'a confirmé l'autopsie, puisqu'elle a relevé, outre l'affection qui nous occupe, des becs de perroquet, des cicatrices pulmonaires, une cicatrice mitrale, un vieil ulcère gastrique. Le nodule fibro-cartilagineux est relativement volumineux (nous avons vu que, le plus souvent, ils étaient très petits); en rapport avec la taille assez grosse du nodule, les signes physiques de compression étaient indubitables : Queckenstedt subpositif, xanthochromie du liquide, arrêt net du lipiodol, énorme dissociation albumino-cytologique. Les signes cliniques de compression, à prédominance droite, n'avaient rien de très particulier. Il n'y a pas de traumatisme dans l'anamnèse, la paraplégie s'est installée peu à peu en quinze jours.

Dans le second cas, il s'agit également d'une personne âgée (soixante-six ans), mais qui a, par contre, toujours joui d'une santé robuste; elle n'a pas eu non plus de traumatisme. La paraplégie a mis quelques mois à s'établir. Cette fois, le nodule est très petit, situé latéralement; aussi la ponction lombaire a-t-elle donné des résultats presque normaux; l'examen au lipiodol n'a pu être fait. La moelle ne montrait aucun signe d'inflammation. Les renseignements donnés par l'examen microscopique du disque et du nodule correspondent exactement aux constatations d'Andrae. Remarquons qu'il y avait à la fois hernies intra-spongieuses sur les deux faces du disque, et nodule fibro-cartilagineux.

Le troisième cas paraît indiscutable quant à l'origine des formations curieuses, extra-dure-mériennes, extraites par le chirurgien. En effet, alors que les ostéomes de la dure-mère sont fréquents — qu'il s'agisse de l'encéphale ou de la moelle, — on n'a jamais vu de chondrome apparaître avec cette localisation. Si, d'autre part, on se souvient que l'anamnèse cite un traumatisme assez violent un an avant le début des symptômes (ce temps de latence prolongé n'est pas un argument contre l'étiologie traumatique; un des cas d'Alajouanine et Petit-Dutaillis montre que l'intervalle peut même être bien plus considérable), et que l'on remarque que la paraplégie s'est installée progressivement en l'espace de six mois, il devient difficile de ne pas incriminer un ou plusieurs disques intervertébraux. Si les fragments de fibro-cartilage enlevés avaient une situation pareillement aberrante, c'est qu'ils s'étaient détachés de leur point d'origine. Et cela n'est pas une simple vue de l'esprit. On se rappelle que, dans les deux cas de Dandy, le fragment de fibro-cartilage s'était spontanément séparé du disque dont il provenait, et que le chirurgien n'avait eu aucune peine à l'extirper en le

saisissant simplement à la pince. Ce sont les circonstances de ces deux cas de Dandy qui ont permis à Alajouanine et Petit-Dutaillis d'envisager, pour la formation des nodules fibro-cartilagineux, la possibilité d'une étiologie identique à celle des corps étrangers articulaires. Dans notre cas, cette migration des fragments rendait bien compte de l'étendue de la zone de compression, ces sortes de fausses-membranes sanguinolentes apparaissant comme un produit de réaction à une irritation mécanique.

Quant au quatrième cas, si cette pseudo-tumeur ne provient pas d'un disque intervertébral, dont elle a exactement la structure microscopique, il est bien difficile de dire où elle a pris naissance. L'aspect microscopique lui-même, cette masse sans limites nettes, noyée en pleine musculature de la nuque, sans relation directe avec aucun organe ni aucune partie osseuse, ne peuvent que confirmer l'hypothèse. Enfin, la notion du traumatisme ancien explique qu'un fragment de disque intervertébral, détaché brutalement, chassé, cette fois non pas dans le canal rachidien, mais vers l'extérieur de la colonne vertébrale, après avoir erré quelque temps, se soit finalement logé dans une région musculaire d'où son extraction s'est faite facilement (1).

BIBLIOGRAPHIE

1. Schmorl (G.) : « Ueber die an den Wirbelbandscheiben vorkommenden Ausdehnungs- und Zerreissungsvorgänge und die dadurch an ihnen und der Wirbelspongiosa hervorgerufenen Veränderungen. » (*Verh. Deutsch. Path. Gesell.*, 22, 1927, p. 250.)
2. Calvé (J.) et Galland (M.) : « Le nucléus pulposus intervertébral. » (*Presse médicale*, 38e année, n° 31, 1930, p. 520.)
3. Galland (M.) : « Les déplacements divers du nucléus pulposus intervertébral. » (*Arch. franco-belges de Chir.*, 32e année, 1930, p. 479.)
4. Id. : « Cyphoses à rétropulsion nucléaire et paraplégie. » (*Bull. et Mém. Soc. de Méd. de Paris*, 25 janvier 1930.)
5. Musgrove (J.) : « Persistence of the notochord in the human subject. » (*Journ. of Anat. and Physiol.*, 25, 1890-1891, p. 386.)
6. Schmorl (G.) : « Ueber Chordareste in den Wirbelkörper. » (*Zentrbl. für Chirurgie*, 55, 1928, p. 2305.)
7. Id. : « Ueber Knorpelknötchen an den Wirbelbandscheiben. » (*Fortschr. a. d. Geb. d. Röntgenstrahlen*, 38, 1928, p. 265.)

(1) Nous venions d'achever ce travail lorsque nous avons eu connaissance du beau traité qui vient de paraître : G. Mauric : *Le disque intervertébral* (Masson et Cie, éd., Paris, 1933). On y trouvera de plus amples renseigements.

8. Id. : « Ueber die pathologische Anatomie der Wirbelsäule mit besonderer Berücksichtigung der Bandscheiben. » (*Klin. Wchnschr.*, 43, 1930, p. 2035.)
9. Müller (W.) : Das röntgenologische Bild und die klinische Bedeutung der sog. Knorpelknötchen der Wirbelsäule. » (*Bruns Beitr. z. klin. Chir.*, 145, 1928, p. 191.)
10. Dietrich : « Klinische Beobachtungen über Knorpelknötchen der Wirbelsäule. » (*Mitteilungen aus d. Grenzgebieten der Med. und Chir.*, 42/5, 1932, p. 561.)
11. Böhmig (R.) : « Die Blutgefässversorgung der Wirbelbandscheiben, das Vorhalten des intervertebralen Chordasegments und die Bedeutung beider für die Bandscheibendegeneration. Zugleich ein Beitrag zur enchondralen Ossifikation der Wirbelkörper. » (*Arch. f. klin. Chir.*, 158, 1930, p. 374.
12. Id. : « Ueber Formanomalien des Nucleus pulposus der Wirbelbandscheiben. » (*Virchow's Archiv.*, 280, 1931, p. 873.)
13. Calvé (J.) et Galland (M.) : « Sur une affection particulière de la colonne vertébrale simulant le mal de Pott (calcification du nucléus pulposus). » (*Journ. de Radiol. et d'Electr.*, 5, 1922, p. 21.)
14. Barsony (Th.) et Polgar (F.) : « Calcinosis intervertebralis. » (*Klin. Wchnschr.*, 4/1, 1925, p. 759.)
15. Schmorl (G.) : « Verkalkung der Bandscheiben der Wirbelsäule nebst Bemerkungen über das Verhalten der Bandscheiben bei infektiöser Spondylitis. » (*Fortschr. a. d. Geb. d. Röntgenstrahlen*, 40/1, 1930, p. 18.)
16. Mantovani (D.) : « Calcification du nucléus pulposus des disques intervertébraux. » (*Arch. franco-belges de Chir.*, 32e année, 1930, p. 488.)
17. Lyon (E.) : « Ueber Kalkknötchen in der Zwischenwirbelscheibe. » (*Fortschr. a. d. Geb. d. Röntgenstrahlen*, 39/1, 1929, p. 76.)
18. Andrae (R.) : « Ueber Knorpelknötchen am hinteren Ende der Wirbelbandscheiben im Bereich des Spinalkanals. » (*Beitr. z. Path. Anat.*, 82, 1929, p. 464.)
19. Schmorl (G.) : « Ueber Knorpelknoten an der Hinterfläche der Wirbelbandscheiben. » (*Fortschr. a. d. Geb. der Röntgenstrahlen*, 40, 1930, p. 629.)
20. Elsberg (C.-A.) : « Extradural spinal tumors : primary, secondary, metastatic. » (*Surg. Gynec. and Obstet.*, 46, 1928, p. 1.)
21. Id. : « The extradural ventral chondromas (ecchondroses), their favorite sites, the spinal cord and root symptoms they produce, and their surgical treatment. » (*Bull. of the Neurol. Instit. of New York*, 1/2, 1931, p. 350.)
22. Id. : *Tumors of the spinal cord*, New York, 1925, p. 195.
23. Stookey (B.) : « Compression of the spinal cord due to ventral extradural cervical chondromas. » (*Arch. Neurol. and Psychiatr.*, 20, 1928, p. 275.)
24. Adson (A.-W.) et Ott (W.-O.) : « Results of the removal of tumors of the spinal cord. » (*Arch. Neurol. and Psychiatr.*, 8, 1922, p. 520.)
25. Adson (A.-W.) : « Diagnosis and treatment of tumors of the spinal cord. » (*Northwest Medicine*, 24, 1925, p. 309.)
26. Pechy (K. von) : « Zur Kenntniss gutartiger Wirbelsäulengeschwülste. » (*Frankf. Beitr. f. Path.*, 37, 1929, p. 362.)
27. Veraguth (O.) : « Extradurales Myxochondrom am unteren Ende des Dural-Sackes. » (*Schweiz. Med. Wchnschr.*, 59, 1929, p. 155.)
28. Bucy (P.-C.) : « Chondroma of intervertebral disc. » (*Journ. Amer. Med. Assoc.*, 94, 1930, p. 1552.)

29. Alajouanine (Th.) et Petit-Dutaillis (D.) : « Nodule fibro-cartilagineux de la face postérieure des disques intervertébraux. » (*Presse médicale*, n° 98, 6 décembre 1930, p. 1657, et n° 102, 20 décembre 1930, p. 1749.)
30. Dandy (W.-E.) : « Loose cartilage from intervertebral disk simulating tumor of the spinal cord. » (*Arch. of Surg.*, 19, 1929, p. 660.)
31. Kortzeborn (A.) : « Schmorl'sches Knorpelknötchen unter dem Bilde eines Rückenmarkstumors im Bereich des Halsmarkes. » (*Zentrbl. f. Chir.*, 39, 1930, p. 2418.)
32. Klinge : *Klin. Wchnschr.*, 43, 1930, p. 2035.
33. Middleton et Teacher : « Injury of the spinal cord due to rupture of an intervertebral disc during muscular effort. » (*Glasgow Med. Journ.*, 76/1, 1911, p. 17.)
34. Kutz (R.) : « Beitrag zur Kasuistik der Enchondrome am Halse. » (*Thèse* de Königsberg, 1902.)

Travail du Laboratoire d'Anatomie pathologique
et de Médecine légale
de l'Ecole de Médecine des Indes néerlandaises (N. I. A. S.),
a Soerabaia (Docteur H. Müller)

TUMEURS MIXTES DE LA FACE ET DU PALAIS

par

René FRANSSEN
(de la Marine royale néerlandaise).

Jusqu'à il y a quelques années, on a relativement prêté peu d'attention à la présence des soi-disant tumeurs mixtes se trouvant hors des trois grandes glandes salivaires, c'est-à-dire la glande parotide, la glande maxillaire et la glande sous-linguale. Ces derniers temps, les cas connus et publiés concernant ces tumeurs augmentent; malgré ce fait, il est quand même désirable de fixer encore une fois l'attention sur ce genre de tumeurs et d'examiner en même temps plus amplement les cas observés dans le Laboratoire d'Anatomie pathologique de Soerabaia. Ce qui est remarquable, c'est que ces tumeurs paraissent être trouvées plus fréquemment aux Indes néerlandaises qu'en Europe. La connaissance de ce genre de tumeurs a aussi une grande importance pratique, car, ne pas reconnaître cette affection peut engendrer pour les malades de graves conséquences. Plus loin, dans cet article, on donnera encore suite à cette question.

Les tumeurs mixtes sont caractérisées par la présence apparente aussi bien de produits épithéliaux que mésenchymateux, provenant donc tous des trois feuillets. On les trouve le plus fréquemment dans les grandes glandes salivaires. Selon une statistique de Heineke, 80 à 90 % de toutes les tumeurs salivaires sont des tumeurs mixtes, dont la glande parotide serait le siège dans 80 % des cas. Elles apparaissent aussi fréquemment chez les hommes que chez les femmes; on n'a pas pu trouver

une différence sensible entre une apparition à gauche ou à droite. Des tumeurs pareilles ont cependant également été trouvées à d'autres places, c'est-à-dire sur les lèvres, la joue, le palais, le nez, la glande lacrymale et même dans l'hypophyse. Avant de traiter plus amplement notre sujet, nous dirons d'abord quelques mots de la provenance de ces tumeurs.

Il y a eu déjà bien des débats, quant à l'origine de ces tumeurs, mais sans arriver à une entente complète. Les différentes conceptions quant à ce sujet, se divisent en trois théories : 1° celle qui considère l'origine des cellules tumorales comme provenant de l'endothélium (Volkmann, Henkel, Kuttner, Wilson et Willis, et d'autres); 2° celles prétendant à une origine épithéliale (Bruns, Kaufmann, Lang, Ehrlich, Marchand, Bottner, Masson, Snellman et d'autres); et, enfin, 3° celle considérant que ces tumeurs combinées proviennent de l'épithélium et du tissu conjonctif ensemble (Wilms. Hinsberg, Woods, Guleke, Massabuau, Chevassu, Brandes, Paus, Forgue et Roux, Michl, Coenen, Letulle et d'autres). Dans les deux premières théories, on admet respectivement une métaplasie des cellules endothéliales ou épithéliales, tandis que, dans la troisième théorie, les dites tumeurs sont considérées comme provenant des restes des arcs branchiaux.

Je ne veux pas traiter toutes les considérations se rapportant à l'histogénèse des tumeurs mixtes salivaires en général.

Dans tous les cas, vu les recherches minutieuses de Masson, Snellman, Norrenbrock et d'autres, ce que l'anatomie comparative nous apprend et le fait que les tumeurs mixtes se trouvent toujours aux mêmes endroits, il me semble le plus probable d'admettre que ces tumeurs se forment en dernière instance de l'épithélium provenant de l'ectoderme de la cavité buccale.

Nous examinerons d'abord rapidement ce que la littérature à notre disposition nous enseigne quant aux tumeurs mixtes de la face et du palais. (Voir, pour des données plus précises, la bibliographie à la fin de cet article.)

Palais. — Coenen a décrit 4 tumeurs mixtes du palais et communique que, dans la clinique de von Bergmann, pendant les années 1901, 1902 et 1903, au total 41 tumeurs de la mâchoire supérieure ont été traitées, parmi lesquelles il y avait 3 tumeurs mixtes. Le quatrième cas, observé en 1904, était le seul parmi 15 tumeurs de la mâchoire supérieure qui était venu en traitement durant cette année.

Koch a décrit, en 1927, une tumeur mixte du voile du palais. Il a ensuite examiné le rapport mutuel entre les 55 tumeurs du voile du palais, mentionnées dans la littérature durant les trente dernières années.

Selon Koch, on trouve au voile du palais le plus souvent des cancers, ensuite des tumeurs mixtes et puis des papillomes.

Il résulte de ce qui vient d'être dit que le nombre des tumeurs du palais est

faible comparé à celui, relativement élevé, des autres tumeurs de la cavité buccale. Par rapport à ceci, la statistique récemment publiée par Chemin est importante, quant à la division des cancers de la cavité buccale. Le matériel provient du professeur Ducuing, du Centre anticancéreux de Toulouse, et peut être divisé comme suit :

Langue	86
Amygdales	43
Gencives	26
Plancher de la bouche	21
Palais	7

Ce tableau montre, dans tous les cas, que le cancer du palais se présente assez rarement et que s'il se trouve une tumeur, la chance est relativement grande qu'on ait vraiment affaire à une tumeur mixte, surtout en considérant la communication de Eggers qui va suivre.

Eggers a décrit 7 tumeurs mixtes du palais, dont 4 possédaient une croissance infiltrative de l'épithélium. Il considérait pour cette raison, dans ces tumeurs, la croissance infiltrative comme non synonyme de malignité.

Une tumeur mixte du palais avec une dégénérescence maligne a été observée par Souchet. Ce cas a été traité par le radium, l'intervention chirurgicale n'ayant pas réussi ; vingt mois plus tard, le malade était encore en parfaite santé.

K. Michl a communiqué 5 cas. Un est assez curieux pour être remémoré ici. Cela concernait une femme, âgée de soixante-quatre ans, ayant une tumeur mixte de la grandeur d'un œuf de poule s'attachant avec une large base au palais. Six ans après, cette même femme présentait une deuxième tumeur de la grandeur d'un poing, allant de l'angle de la mâchoire droite jusqu'au coin de la bouche droite et qui adhérait au périoste de la mâchoire. Ce cas devait être également considéré comme une tumeur mixte typique. Michl la tenait soit pour une métastase de la première tumeur, ou bien complètement indépendante de celle-là ; dans ce dernier cas il acceptait alors une formation multiple chez cette malade.

Une soi-disant double formation a été également communiquée par Spring. Une femme âgée de soixante-quatre ans venait sous traitement avec une tumeur mixte de la partie droite du palais; elle revenait six ans après avec une même tumeur de la fosse sous-mandibulaire droite. Ce qui est curieux, c'est que, quatre ans plus tard, la même femme revenait sous traitement avec une récidive de la fosse sous-mandibulaire droite. Cette formation multiple des tumeurs mixtes est expliquée par Spring comme suit : « Dans notre cas, il se pourrait également que la fermeture compliquée du palais dur et la courbe entre la pointe de la mâchoire inférieure et le second arc branchial, ait occasionné un détachement de gemmules. »

Worms a observé une tumeur de la grandeur d'une noix au milieu du palais qui, ayant percé l'os, avait une pousse jusque dans la fosse nasale.

C'est Berger qui le premier, en 1897, a décrit ce genre de tumeur du palais (3 cas). Ensuite, 33 cas ont encore été observés.

Lèvres. — Rohkamm a rassemblé 27 cas de tumeurs mixtes de la lèvre supérieure, parmi lesquels il y avait 3 observations personnelles. Selon lui, le siège de ces tumeurs est en général très typique, c'est-à-dire dans une moitié de la lèvre supérieure, dans la présence immédiate du coin de la bouche; on les trouve plus rarement dans la lèvre inférieure.

Une tumeur mixte de la lèvre supérieure de la grandeur d'une olive, ayant

existé pendant quatorze ans chez une femme âgée de trente-six ans, a été décrite par Razemon et Alphant.

Bonne a également communiqué un cas d'une tumeur mixte de la lèvre supérieure, observé chez un Malais de l'île de Java de la grandeur d'un œuf de poule n'adhérant pas au processus alvéolaire de la mâchoire supérieure et qui poussait la lèvre en avant. Cette tumeur existait déjà pendant vingt ans.

Récemment, Pytel a décrit une tumeur de la lèvre supérieure chez une femme de vingt-neuf ans, qui existait depuis sa quatrième année. L'examen nous apprenait que nous avions affaire à une tumeur mixte qui, pendant ces vingt-cinq ans, était arrivée à une grandeur de $2 \times 2{,}2$ cm. Comme les deux cas précédents, ceci est également une preuve de la lente croissance de ces tumeurs. L'observation de Thielemann le prouve de même. La tumeur atteignait une dimension de $2\,1/2 \times 1\,1/2$ cm. en trois ans. L'observation de Kaufmann est plus caractéristique : la tumeur atteint, pendant une durée de vingt ans, la grosseur d'une prune.

En plus, 13 cas ont encore été communiqués.

Joue. — En tout, 7 cas ont été observés.

Face. — Moulonguet et Peynet ont examiné la présence des tumeurs mixtes de la face. Ils ont trouvé qu'elles siègent le plus souvent dans les zones : frontale médiane, frontale mentonnière et naso-génienne. Ces sièges de prédilection correspondent aux fentes embryonnaires, c'est-à-dire avec la fente frontale, mentonnière, intermaxillaire et lacrymo-nasale. Ces expérimentateurs prennent ces tumeurs pour de véritables blastomes; elles leur paraissent relever d'inclusions embryonnaires précoces (enclavement). Ils ont eux-mêmes observé deux tumeurs pareilles sur le front (une située médialement, l'autre un peu à droite de la ligne médiane), une dans la ligne médiane du menton, deux dans la zone naso-génienne droite et une dans la zone naso-génienne gauche.

Okinczyz a observé une tumeur mixte de la zone naso-génienne. Une tumeur pareille dans la zone naso-génienne droite a été trouvée chez une petite fille de deux semaines, par Frangenheim ; cette enfant avait également une fissure congénitale au milieu de l'aile droite du nez, d'une profondeur de 1 1/2 cm. Laurens a observé une tumeur mixte dans la zone naso-génienne droite chez une jeune femme, à laquelle on avait enlevé, dix-huit ans auparavant, une tumeur au même endroit. Ensuite, Zacherl a décrit une tumeur mixte de l'aile du nez gauche chez une fillette de dix ans. En 1906, Guleke avait déjà décrit une tumeur mixte du front, située un peu à gauche de la ligne médiane, et en plus une tumeur pareille de la partie gauche du nez.

A cet endroit, il nous fait mentionner une tumeur mixte du cuir chevelu, observée par Erb chez un homme de quarante-sept ans qui avait subi, il y a sept ans, un traumatisme au même endroit. Il a pu rassembler, dans la littérature, au total 4 cas pareils. Delaney a encore décrit un cinquième cas chez un homme de cinquante-neuf ans, chez lequel la tumeur mixte avait apparu quatorze ans après un traumatisme. Pour ces tumeurs mixtes, se formant après un traumatisme du cuir chevelu, nous pourrions rendre responsable le « milieu intérieur » de ces endroits.

Orbite. — 9 cas ont été trouvés en tout.

Glande lacrymale. — Benedict a pu observer une tumeur mixte de la glande lacrymale.

Ethmoïde. — En 1930, Aubry et Klotz ont décrit une tumeur mixte de l'ethmoïde, laquelle n'avait attaqué ni le sinus maxillaire, ni le sinus sphénoïdal, ni la lame criblée. Hautant avait déjà observé deux tumeurs pareilles.

Mâchoires. — Patey a observé 6 tumeurs mixtes de la mâchoire supérieure. Quant à la mâchoire inférieure, Paus et Michl en ont chacun décrit une.

Plancher de la bouche. — Paus a communiqué 3 tumeurs mixtes du plancher de la bouche, toutes situées sous les muqueuses buccales.

Naso-pharynx. — Freedman a observé une tumeur mixte de l'amygdale droite, qui se laissait difficilement énucléer, parce que la partie inférieure adhérait à la mâchoire. Une tumeur pareille du naso-pharynx a été décrite par Mc Gibbon et Beattie.

Un cas curieux a encore été observé par Adams chez une jeune fille de dix-neuf ans. Celle-ci souffrait d'un catarrhe tubaire, de surdité et présentait de temps en temps des accès de grand mal. L'examen clinique faisait trouver une tumeur dans l'orifice pharyngien de la trompe d'Eustache gauche; l'examen histologique montrait que c'était une tumeur mixte.

Le tableau ci-dessous donne un aperçu des cas mentionnés dans la littérature :

TABLEAU I

Palais	56
Lèvres	21
Joue (excepté la parotide)	7
Face (ainsi que le front, le menton, la fosse naso-génienne et le cuir chevelu)	17
Orbite	9
Ethmoïde	3
Glande lacrymale	1
Mâchoires	8
(dont 6 de la mâchoire supérieure et 2 de la mâchoire inférieure.)	
Plancher de la bouche	3
Naso-pharynx	3
Total	128

En ce qui concerne la clinique, nous pouvons dire qu'en général les tumeurs mixtes sont nettement délimitées, avec une grande mobilité, rondes, lisses ou bien bosselées, dans la plupart des cas fermes et solides, parfois molles, presque fluctuantes; le plus souvent, elles adhèrent avec une base large au tissu de la couche inférieure. Hormi les traumatismes mécaniques, la peau et la muqueuse restent intactes, même chez les grandes tumeurs, malgré que la peau s'amincit dans ces cas. En général, ces tumeurs ne donnent pas lieu à des plaintes, excepté naturellement celles du voile du palais, parce qu'elles gênent la déglutition, et celles se trouvant derrière l'angle de la mâchoire, parce qu'elles gênent les mouvements de la tête et de la mâchoire. Les nerfs se trouvant dans le voisinage (nerfs facial, lingual et hypoglosse) ne sont presque jamais affectés. Une exception, cependant, est les tumeurs mixtes dans le voisi-

nage des dents. Herman Euler a pu démontrer, histologiquement, que ces tumeurs transpercent les nerfs dentaires, ce qui peut occasionner de fortes douleurs, et qu'elles peuvent se propager jusque dans la moelle de l'os autour des dents; l'extrémité des racines des dents n'est cependant pas résorbée. Une difficulté réside encore dans le fait que les petites tumeurs, qui sont le plus souvent purement épithéliales (adénomateuses), sont prises microscopiquement pour des cancers.

Les lieux typiques, la consistance et la mobilité de ces tumeurs font que souvent, le diagnostic clinique se laisse poser aisément. Un autre indice important est que ces tumeurs existent pendant des années et qu'après ce temps, elles peuvent d'un coup se mettre à croître bénignement à l'âge moyen. Le cas décrit par Woods en donne un exemple frappant : la tumeur en question s'était tenue tranquille pendant cinquante-trois ans avant d'être enlevée chirurgicalement. Les observations déjà mentionnées de Razemon et Alphant, de Bonne et de Pytel le prouvent aussi.

L'intervention chirurgicale ne donne en général pas de difficultés, ces tumeurs étant enfermées dans une enveloppe ferme et délimitées nettement. Comme nous venons déjà de le dire, ces tumeurs sont pour la plupart bénignes. Pourtant, il semblerait que si l'opération n'était pas tout à fait radicale et que le tissu tumoral n'était pas complètement enlevé, qu'une récidive peut apparaître. La tumeur perd alors ses limites nettes et sa mobilité; elle croît plus rapidement de tous les côtés dans son entourage et acquiert, de cette façon, un aspect tout à fait malin (Michl). Selon Perthes, les tumeurs mixtes deviendraient également malignes si un traitement par rayons X a été administré, ou si l'opération n'a pas été complètement radicale. Il découle de cela qu'il serait possible que des interventions dentaires sanglantes à la mâchoire puissent occasionner la transition de tumeurs mixtes bénignes en malignes. Une récidive éventuelle après l'opération surgit, selon Heineke, après deux à deux ans et demi; dans 25 à 30 % des cas, on pourrait alors s'attendre à une dégénérescence maligne. Paus calcule cependant, d'après son matériel, l'apparition d'une récidive maligne après environ sept ans un quart (jusqu'à vingt ans). Il propose de parler désormais non pas de tumeurs bénignes et malignes, mais d'accepter pour les tumeurs mixtes un stade bénin et malin. Le stade bénin peut avoir des durées de différentes longueurs, peut s'étendre pendant des années et des années. Si la tumeur n'est cependant pas enlevée, elle passe dans le stade malin. Paus dit, quant à ceci : « C'est notre devoir de les enlever avant qu'elles aient atteint le stade malin. »

En trouvant une tumeur de la cavité buccale, surtout du palais, la question devra donc être posée, si on a affaire à une tumeur maligne ou

bien bénigne, question surtout difficile à résoudre dans le cas d'une tumeur épithéliale. Dans le premier cas, une résection étendue sera nécessaire, tandis que le chirurgien pourra se contenter, dans le second cas, d'enlever simplement la tumeur, sans occasionner au malade des mutilations. En général, vu les considérations ci-dessus, ce ne sera pas trop difficile de reconnaître ces tumeurs mixtes, pourvu qu'on pense seulement à la possibilité de leur existence. En parlant des cas examinés dans le Laboratoire d'Anatomie pathologique à Soerabaia, on verra à quelles grandes mutilations complètement inutiles la méconnaissance de cette affection peut donner lieu.

TABLEAU II

Numéros	Race	Sexe	Age	Diagnostic clinique	Localisation	Diagnostic anat.-pathol.
T. 664..	Ind.	H.	?	Tumeur.	Palais.	Adénome (existe depuis sept ans).
T. 1641..	Chinois	H.	22	Kyste muqueux.	Lèvre inf.	Tumeur mixte.
T. 2455..	Ind.	F.	24	Ostéochondrome.	Joue gauche.	Tumeur mixte (calcifiée).
T. 4567.. 4609..	Europ.	H.	56	Gomme.	Palais.	Tumeur mixte.
T. 4961..	Ind.	F.	30	Sarcome.	Lèvre sup.	Tumeur mixte.
T. 4974..	Ind.	H.	40	Tumeur.	Joue gauche et lèvre sup.	Tum. mixte (grosseur d'un poing).
T. 5195..	Ind	H.	24	Tumeur.	Mâchoire sup. jusque dans la fosse nasale.	Tumeur mixte.
T. 5634..	Ind.	H.	32	Fibrome.	Joue droite.	Tumeur mixte.
T. 6035..	Chinois	H.	39	Tumeur.	Joue.	Tum. mixte (grosseur d'un œuf de canard).
T. 6145..	Ind.	F.	40	Tumeur.	Joue.	Tumeur mixte.
T. 6165..	Ind.	F.	50	Sarcome.	Palais dur.	Tumeur mixte.
T. 6275 .	Ind.	H.	25	Kyste de la muqueuse.	Joue.	Tumeur mixte (avec kyste à endroit typique).
T. 6575..	Ind.	H.	?	Tumeur.	Joue gauche.	Tumeur mixte.
T. 8885..	Ind.	F.	37	Sarcome.	Orbite.	Tumeur mixte (partant de la glande lacrymale).

Dans la période du 1er janvier 1922 jusqu'au 31 décembre 1932, donc pendant onze ans, 40 tumeurs mixtes des glandes salivaires ont été examinées dans notre laboratoire, réparties comme suit : 32 de la glande parotide et 8 de la glande sous-maxillaire, toutes chez des indigènes, donc dans une proportion de 4 : 1. Cependant, Paus a trouvé, dans les 76 cas qu'il a examinés, une proportion de 8,3 : 1. Wilson et Willis, dans 62 cas, une proportion de 8,3 : 1. Heineke a cependant trouvé que, des 369 tumeurs mixtes rassemblées dans la littérature, il y en avait 280 de la glande parotide et 69 de la glande sous-maxillaire, dans une proportion de 4 : 1. Ce qui est curieux, c'est que nos chiffres de proportion concordent complètement avec ceux du grand matériel de Heineke.

Le nombre des tumeurs examinées par nous est plutôt faible. Il est d'autant plus remarquable que, vu ce fait, nous ayons trouvé 14 tumeurs mixtes de la face et du palais.

Ci-dessous suit encore, d'une façon schématique, la localisation de ces tumeurs mixtes examinées.

Palais	3
Lèvres	2
Joues	7
Mâchoire supérieure	1
Orbite	1
Total	14

De ces 14 tumeurs mixtes, il y en a donc 2 observées chez des Chinois (respectivement à la lèvre inférieure et à la joue), 1 chez un Européen (palais), les 11 restantes chez des indigènes.

Nous approfondirons 2 de ces cas.

T. 4467-4609. — On a fait chez un Européen, âgé de cinquante-six ans, à l'Hôpital central gouvernemental, à Soerabaia, une excision d'essai d'une tumeur du palais dur, qu'on prenait cliniquement pour une gomme. L'examen histologique montrait que c'était une tumeur mixte. La muqueuse qui couvrait la tumeur était épaisse et très cornée. L'extirpation a, d'après ces données, pu être faite d'une façon très économique. La tumeur qui avait la forme d'une ellipse, d'une grandeur de 1 1/2 × 1 cm., se trouvait dans la médiane du palais dur. L'examen microscopique histologique nous montrait que cette tumeur se composait d'une partie épithéliale, de cartilage, de tissus muqueux et graisseux (voir fig. 1).

T. 6165. — Chez une Javanaise, âgée de cinquante ans, le diagnostic clinique de sarcome avait été posé. Pour cette raison, une résection étendue a été pratiquée dans une clinique à l'intérieur de l'île de Java, et la pièce nous a été envoyée pour l'examen. Il paraît que la tumeur avait son siège au palais dur, contre la mâchoire supérieure gauche.

Une partie de la mâchoire supérieure gauche a été sectionnée; dans cette partie se trouvait encore la canine, 2 prémolaires et 3 molaires, dont la der-

nière était cariée. La tumeur a la grandeur d'un œuf de pigeon, elle est de consistance ferme et montre, à la tranche de section, un aspect gris-cendré (voir

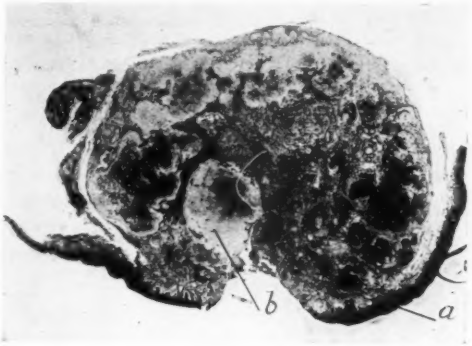

FIG. 1. — *Tumeur mixte du palais.*
a) Muqueuse palatine. *b)* Tissu cartilagineux.

fig. 2). L'examen histologique nous montrait également que nous avions affaire, dans ce cas, à une tumeur mixte. Si cette tumeur avait donc été reconnue à temps pour ce qu'elle était, on aurait pu épargner à la malade une grande mutilation inutile.

FIG. 2. — *Résection du maxillaire supérieur pour une tumeur mixte du palais prise pour un sarcome.*

Pendant la période nommée, nous avons donc au total observé 14 de ces tumeurs. Dans la littérature que nous avions à notre disposition, nous avons pu rassembler 128 cas. Comme nous l'avons déjà dit, les tumeurs mixtes n'occasionnent presque pas de troubles et leur croissance est dans

la plupart des cas très lente, de sorte que le cours de la maladie peut s'étendre sur des années et des années. On peut donc s'attendre à ce que, vu la mentalité des habitants de notre archipel, la population indigène ne vienne qu'à grande peine au traitement médical pour une affection pareille. Dans l'est de Java, nous avons déjà examiné 40 tumeurs mixtes des glandes salivaires et, en plus, 40 de ces tumeurs à des endroits atypiques, dont 13 dans la cavité buccale. Ceci donne bien l'impression que ce genre de tumeur, spécialement en ce qui concerne la cavité buccale, se rencontre, aux Indes néerlandaises, plus fréquemment qu'en Europe. Cette observation a également été faite, par Bonne, à Batavia.

Au point de vue pratique, il est important, en trouvant une tumeur dans la cavité buccale, de penser à la possibilité d'une tumeur mixte, surtout au palais, le cancer étant très rare, et cela d'autant plus pour le palais dur (Chemin). Donc, s'il existe une tumeur à cet endroit, la chance est relativement petite que ce soit une tumeur maligne. En considérant cette possibilité, les autres indices, comme : localisation typique, consistance, mobilité, longue durée, absence presque totale de troubles graves, ou bien éventuellement excision d'essai, feront bien poser, dans la plupart des cas, le diagnostic exact. Les conséquences dues à la méconnaissance de la véritable nature de la tumeur sont illustrées d'une façon frappante par les deux cas qui précèdent. Dans les cas douteux, il est de première nécessité de faire une excision d'essai.

BIBLIOGRAPHIE

1. Adams (Ch.-J.) : *Journ. of Am. Med. Assoc.*, 1927, p. 476.
2. Agrifoglio (M.) : Ref. *The Cancer Revue*, 1932, VI, p. 446.
3. Aubry et Klotz : Ref. *Index Analyticus Cancerologiæ*, 1931, V, p. 68.
4. D'Aunoy (R.) : Ref. *Deutsche Monatschr. f. Zahnheilk.*, 1930, p. 1418.
5. Axhausen (G.) : Ref. *Ibid.*, 1931, p. 656.
6. Beck (J.-C.) : Ref. *Index Analyticus Cancerologiæ*, 1931, V, p. 470.
7. Benedict (W.-L.) : Ref. *Ibid.*, 1931, p. 116.
8. Bonne (C.) : *Ned. T. v. Gen.*, 1931, I, p. 575.
9. Braunschweig (A.) : Ref. *The Cancer Review*, 1932, VI, p. 508.
10. Brinck (O.) : *Zeitschr. f. Stomatologie*, 1932, 30, 401.
11. Chemin (J.) : *La Presse médicale*, 1932, p. 1713.
12. Coenen (H.) : *Arch. f. klin. Chir.*, 1905, Bd. 75, p. 542.
13. Cunning (Earl D.) : Ref. *Deutsche Monatschr. f. Zahnheilk.*, 1928, p. 826.
14. Delaney (P.-A.) : Ref. *The Cancer Review*, 1931, VI, p. 501.
15. Duany (P.-N.) : Ref. *Index Analyticus Cancerologiæ*, 1931, V, p. 219.
16. Eggers (H.-E.) : Ref. *Deutsche Monatschr. f. Zahnheilk.*, 1929, p. 1023.
17. Erb (K.-H.) : Ref. *The Cancer Review*, 1931, VI, p. 370.
18. Fifield (L.-R.) : Ref. *Deutsche Monatschr. f. Zahnheilk.*, 1928, p. 56.
19. Franssen (R.) : *Tandheelkundig Correspondentieblad voor Ned. Indie*, 1933, I, p. 41.

20. Freedman (A.-O.) : Ref. *The Cancer Review*, 1927, II, p. 220.
21. Mc. Gibbon (J.-E.-G.) et Beattie (J.-M.) : Ref. *The Cancer Review*, 1928, III, p. 376.
22. Guleke (N.) : *Archiv. f. klin. Chir.*, 1906, Bd. 81, p. 275.
23. Holmgren (L.) : Ref. *Zeitschr. f. Krebsforschung*, 1932, 36, p. 11.
24. Köch (F.) : *Wien. Klin. Wschr.*, 1927, p. 780.
25. Lang (F.-J.) : *Handbuch der speziellen pathologischen Anatomie und Histologie*, Bd. V, Teil 2, 1929.
26. Lanos et Aladgemoff : Ref. *Index Analyticus Cancerologiæ*, 1927, I, p. 482.
27. Masson (P.) : *Atlas du Cancer*, fasc. III et IV, 1924.
28. Mayer (F.-J.) : Ref. *The Cancer Review*, 1928, III, p. 518.
29. Michel (K.-H.) : *Frankfürter Zeitschr. f. Pathol.*, 1932, Bd. 43, p. 354.
30. Michl (K.) : *Arch. f. klin. Chir.*, 1926, Bd. 140, p, 172.
31. Moulonguet (P.) et Peynet (A.) : *Annales d'Anat. pathol.*, t. IV, 1927, p. 957.
32. Patey (D.-H.) : Ref. *The Cancer Review*, 1930, V, p. 683.
33. Paus (N.) : *Beiträge zur patholog. Anat. und zur allg. Pathol.*, 1908, Bd. 44, p. 51.
34. Pytel (A.) : *Wien. klin. Wschr.*, 1932, p. 971.
35. Razemon (P.) et Alphant (Mlle) : *La Presse médicale*, 1928, p. 522.
36. Rohkamm : Ref. *Deutsche Monatschr. f. Zahnheilk.*, 1923, p. 592.
37. Schürmann (P.), Pflüger (H.) et Norrenbrock (W.) : *Die Histogenese der ekto-mesodermalen Mischgeschwülste der Mundhöhle*, 1931.
38. Snellman (A.) : *Arbeiten a. d. pathol. Inst. d. Univers. Helsingfors*, Bd. 6, 1931, p. 234.
39. Sonnenschein (R.) : Ref. *The Cancer Review*, 1930, V, p. 683.
40. Souchet (J.-A.) : Ref. *Index Analyticus Cancerologiæ*, 1927, I, p. 200.

ANALYSES

I. — OS ET ARTICULATIONS

BIERRING (Knud). — Contribution à la conception de l'identité de l'ostéogénèse imparfaite congénitale et de l'ostéopsathyrosis idiopathique. — *Acta Chirurgica Scandinavica*, vol. XX, fasc. VI, 14 juillet 1933, p. 481.

Il s'agit d'un cas d'ostéogénèse imparfaite congénitale héréditaire.

La mère, immédiatement après sa naissance, a présenté plusieurs fractures et en a eu de nombreuses jusqu'à dix-huit ans. Taille : 1 mètre. Sclérotiques bleues.

L'enfant, accouché par césarienne, présente de multiples fractures datant de la vie intra-utérine. Sclérotiques bleues. Nouvelles fractures. Mort, par broncho-pneumonie, à l'âge de six mois.

L'examen histologique, qui a été pratiqué sur les os d'un des membres inférieurs, montre l'absence d'os compact et bien constitué.

Il n'y a donc pas lieu de maintenir la distinction entre ostéopsathyrosis avec sclérotiques bleues et fragilité acquise, maladies héréditaire, et l'ostéogénèse imparfaite congénitale avec fragilité pré-natale, maladie non héréditaire.

Comme Looser l'avait montré, il ne s'agit que de deux formes : l'une immédiate, l'autre retardée de la même dystrophie osseuse.

JEAN BAUMANN.

MOFFAT (B.-W.). — Epaississement du disque intervertébral associé à la décalcification du corps vertébral : hypertrophie compensatrice. — *The Journal of Bone and Joint Surgery*, vol. XV, n° 3, juillet 1933, p. 678.

Chez cinq malades se plaignant de douleurs vertébrales, la radiographie a montré un épaississement du disque avec prise de forme sphérique associée à une décalcification des vertèbres adjacentes, et dans quatre cas, une fracture corporéale.

L'auteur n'admet pas que ce changement du disque est lié, comme le veut Schmorl, à l'élasticité du *nucleus pulposus* trouvant son libre jeu par une diminution de pression.

L'épaississement dépasse les limites d'extensibilité du nucléus et paraît lié à une hypertrophie compensatrice de la raréfaction corporéale.

JEAN BAUMANN.

BERNSTEIN (M.-A.). — Arthrite expérimentale par congestion passive provoquée. — *The Journal of Bone and Joint Surgery*, vol. XV, n° 3, p. 661.

L'auteur a lié les veines lombaires de cinq chiens et constaté, au niveau de la zone avoisinant la région intervertébrale, les lésions suivantes : ostéolyse, prolifération de tissu fibreux, métaplasie du tissu conjonctif avec néoformation osseuse.

Sur trois autres chiens, il a fait la ligature des branches de la veine fémorale et constaté l'ulcération du cartilage du fémur avec synovite plastique.

JEAN BAUMANN.

FAIRBANK (A.-T.). — Ostéochondrite disséquante. — *The British Journal of Surgery*, vol. XXI, n° 81, juillet 1933, p. 67.

Après une revue générale des faits connus sur l'ostéochondrite disséquante, Fairbank soutient la théorie de l'origine traumatique pour les raisons suivantes :

— Apparition de l'affection chez des sujets jeunes et vigoureux ;
— Absence complète de signes d'inflammation.
— Vitalité du fragment osseux encore pédiculé.

Le traumatisme peut avoir provoqué une fracture parcellaire, une fissure sous-chondrale ou un simple hématome sous-chondral.

JEAN BAUMANN.

STEWART (W.-J.). — Nécrose aseptique de la tête du fémur après luxation traumatique de la hanche. — *The Journal of Bones and Joint Surgery*, vol. XV, n° 2, avril 1933, pp. 413-437.

Luxation traumatique de la hanche chez un homme de vingt-deux ans, réduite immédiatement et immobilisée six semaines.

Un an après, le malade revient pour douleurs et boiterie, avec limitation du jeu articulaire. La radiographie montre une décalcification très marquée de la tête qui est aplatie avec des ossifications péri-articulaires et une disparition de l'interligne.

Stewart discute la part respective de l'arrachement du ligament rond et des arrachements vasculaires dans la genèse de l'ischémie capitale.

La section du ligament rond chez le lapin, associée dans certains cas à la destruction des vaisseaux du col fémoral, ne lui a pas permis de reproduire la lésion.

JEAN BAUMANN.

KEY (J.-Albert) (Saint-Louis). — **Arthrites chroniques produites par injections d'acides, d'alcalis, d'eau distillée et de solutions salines dans les articulations.** (The production of chronic arthritis by the injection of weaks acids, alkalies, distilled waks, and salts Solution in joints). — *The Journal of Bone and Joint Surgery*, vol. XV, n° 1, janvier 1933, p. 66.

L'auteur rappelle les expériences précédentes de Axhausen, Key, Bruchardt, Seeliger et Häbler. Mais si ces auteurs ont pu facilement reproduire des lésions d'arthrite chronique, leur opinion, quant à la pathogénie de ces lésions, varie : les uns (Axhausen) font jouer un rôle aux lésions chimiques du cartilage; les autres (Häbler) se contentent d'invoquer les variations de pression osmotique.

Les lésions que reproduit l'auteur sont des lésions banales de la synoviale : les couches superficielles des cartilages étaient nécrosées et plus ou moins érodées, et dans les cas extrêmes, la nécrose atteignait également les surfaces osseuses.

Ces dégâts étaient pratiquement identiques que le liquide injecté soit un acide, une base, de l'eau distillée ou une solution chlorurée à 0,85 par centimètre cube.

Les injections salines à 10 % donnaient des lésions synoviales hypertrophiques et hyperplasiques, des réactions fibreuses ou parfois réaction giganto-cellulaire. Les érotions cartilagineuses étaient moins nettes que dans les autres procédés. Toutes ces lésions tendent spontanément à

régresser, seule la destruction du cartilage est plus ou moins permanente.

L'auteur rapproche ces lésions produites par des corps chimiques en dilution, simplement irritante, des arthrites produites par une résection segmentaire du cartilage (Key : *J. of Bone and Joint*, XIII, 1931, p. 725). Il rappelle que c'est le « séquestre » cartilagineux qui entrave la réparation du cartilage, mais l'absence de cartilage suffit déjà à créer une arthrite, qui sera hypertrophique si les mouvements sont continués. Dans le cas d'une irritation chronique, elle sera atrophique.

R. PICHON.

BOYD (G.-L.) (Winnipeg). — **Scaphoïde carpien « bipartitum »**. (Bipartite carpal naviculaire bone). — *The Brit. Journ. of Surg.*, vol. XX, n° 79, janvier 1933, p. 455.

Ce scaphoïde carpien droit double est une trouvaille de dissection. Il était constitué d'un fragment externe volumineux, comprenant, semble-t-il, tout le pied de l'os normal, et d'un petit fragment lunarien représentant la tête. Le trait de séparation parfaitement régulier est oblique en bas et en dedans, sensiblement antéro-postérieur. Il prend origine près de « l'angle latéral de la surface radiale ». Un ligament supérieur unissait les deux portions et séparait l'espace interfragmentaire (qu'on ne peut dire articulaire en raison de l'absence totale de cartilage) de l'articulation du poignet.

L'auteur fit radiographier le carpe gauche et y découvrit le même aspect; il élimine ainsi l'hypothèse d'une scission traumatique.

Les classiques assignent au scaphoïde un point d'ossification unique. Pfitzner (*Zeitsch. f. Morph. und Anthr.*, 1900, n° 77, p. 365) en décrit deux. Dwicht est conduit à la même conclusion par des études anatomiques et microscopiques. Tel n'est pas cependant l'avis de la majorité des auteurs; Codman et Chase (*Amer. Journ. of Surg.*, XLI, p. 321) prétendent même n'en avoir jamais rencontré en dehors de traumatisme ou d'ostéo-arthrite. Cependant, le fait que le traumatisme initial doit être très violent et, par conséquent, n'a pu rester ignoré du sujet, la bilatéralité (non obligatoire du reste), la régularité de l'interligne semblent à B... des arguments convaincants contre l'hypothèse d'une lésion pathologique.

R. PICHON.

ALSTYNE et GOWEN. — Ostéite tuberculeuse kystique multiple (maladie de Jüngling). — *The Journ. of Bone and Joint Surg.*, vol. XV, n° 1, janvier 1933, p. 193.

Jüngling, en 1920, a individualisé, d'après 4 observations, une maladie caractérisée par un début progressif, une douleur modérée, une dégénérescence kystique des os frappant surtout les phalanges et les métatarsiens (les petits kystes tendant à se fusionner pour former de grands kystes). A l'examen histologique, on trouve des cellules épithélioïdes, des lymphocytes, de rares cellules géantes. L'inoculation au cobaye est souvent négative. L'évolution se fait lentement vers une amélioration.

Fleischner a montré l'association fréquente de l'ostéite kystique multiple avec le lupus pernio et le sarcoïde de Boeck que Goeckermann considère comme tuberculeux.

Alstyne et Gowen rapportent une observation qu'ils jugent très démonstrative : homme de trente-deux ans, abcès froid du coude, cavité kystique unique dans le cubitus, multiples dans l'extrémité supérieure de l'humérus.

Intervention sur le coude : curettage d'une poche à contenu caséeux où on individualise des bacilles tuberculeux.

Les radiographies ne sont pas très probantes et font plutôt penser à une association de scapulalgie banale et de tuberculose juxta-articulaire du coude.

JEAN BAUMANN.

FUNSTEN (R.-V.). — Lésions articulaires associées à l'hyperparathyroïdisme. — *The Journ. of Bone and Joint Surg.*, vol. XV, n° 1, janvier 1933, p. 112.

Les éléments cliniques du diagnostic de l'hyperparathyroïdisme sont la déminéralisation de la colonne, des os longs, du crâne, les douleurs abdominales paroxystiques, l'augmentation du taux du calcium sanguin et urinaire.

14 fois sur 26, la parathyroïdectomie a été pratiquée : un échec, 9 améliorations marquées, 4 améliorations modérées. Mais le temps d'observation ne dépasse pas dix-huit mois.

JEAN BAUMANN.

II. — SYSTÈME NERVEUX

BELEZKY (W.-K.). — Au sujet de l'histogénèse de la mésoglie. (Ueber die Histogenese der Mesoglia). — *Virch. Arch.*, 284, n° 1, 1932, p. 295.

L'auteur rejette en quelque sorte la distinction entre oligodendroglie et mésoglie, en ce sens qu'il ne reconnaît pas de différence fondamentale entre cellules de Hortega et oligodendrocytes; les deux espèces cellulaires dériveraient des histiocytes qui pénètrent dans l'ébauche cérébrale vers le huitième jour du développement chez le poulet, par exemple, aux points de contact entre les plexus choroïdes et la substance cérébrale, ainsi que le long des vaisseaux de la pie-mère. Ces cellules forment un système fonctionnellement autonome dans les centres nerveux et se rattachent à l'appareil réticulo-endothélial.

FR. ROULET.

FILATOWA (A.-G.) et LAWRENTJEW (B.-J.). — L'histopathologie des nerfs et ganglions dans la tuberculose laryngée et pulmonaire. (Ueber die pathologische Histologie der Nerven und Ganglien bei Kehl-und Lungentuberkulose). — *Virch. Arch.*, 286, n° 1, 1932, p. 1.

Les auteurs apportent les résultats de l'examen des nerfs vagues et laryngés supérieurs, ainsi que des ganglions du nerf vague, dans 20 cas de tuberculose pulmonaire dont 18 combinés à une laryngite tuberculeuse. Les images de dégénérescence décrites avec aspect moniliforme des cylindres-axes, dégénérescence wallérienne des gaines de myéline,

sont typiques et paraissent être plus graves dans les cas de tuberculoses exsudatives. Les ganglions du nerf vague présentent des altérations de deux ordres, réactives et atrophiques. Parmi les premières est notée l'apparition de prolongements accessoires à terminaisons globuleuses des cellules ganglionnaires (Kugelphänomen); les cellules se chargent de pigment brun et de corps gras, finissent par dégénérer et disparaître.

FR. ROULET.

WOLFF (K.). — Les bases du problème de l'apoplexie cérébrale. (Grundlagen zu dem Problem der spontanen apoplektischen Hirnblutung. [Angionekrosen in traumatischen Hirnzertrümmerungen, zeitliche Entwicklung pro- und regressiver Gewebsveränderungen in traumatisch geschädigten Hirngewebe, Gefässwandschäden in Striatumarterien, Nachweis von Gefässrupturen]). — *Beitr. pathol. Anat.* (Ziegler), 89, n°s 2 et 3, 1932.

L'auteur s'applique, dans ces deux publications, à montrer que la théorie anatomique de l'apoplexie a droit de cité à côté de la théorie plus moderne, mais moins bien fondée, à son avis, du spasme fonctionnel. Il montre que l'hémorragie cérébrale est le plus souvent causée par la rupture d'un vaisseau dont la paroi est lésée; il n'est pas rare de pouvoir démontrer, dans des recherches dirigées plus spécialement dans ce sens, par exemple en secouant mécaniquement la partie du cerveau en question dans un trembleur, afin d'éliminer la substance cérébrale, la présence de petits anévrismes au niveau desquels la paroi vasculaire est modifiée : sclérose hyaline, mutilations élastiques, sans processus inflammatoires. Le pourcentage des modifications vasculaires anatomiques rencontrées dans les cas d'apoplexie est assez important pour amener l'auteur à rejeter la théorie fonctionnelle, d'autant plus que l'on rencontre, chez presque tous les sujets âgés, des modifications scléreuses ou dégénératives des artères du Striatum qui peuvent être rendues responsables de l'apoplexie. Certains cas, il est vrai, ne trouvent leur explication que par la théorie fonctionnelle.

FR. ROULET.

ECK (H.). — Contribution à l'étude de l'apoplexie traumatique tardive. (Beitrag zur Lehre der traumatischen Spätapoplexie). — *Virch. Arch.*, 284, n° 1, 1932, p. 67.

Un homme de vingt-sept ans tombe en arrière, en posant une conduite électrique, d'une hauteur d'environ 50 centimètres : syncope, vomissements, état somnolent qui ne dure que quelques heures; vomissements et céphalées persistent quelques jours. Il n'existe aucune plaie, aucune contusion, pas de fracture du crâne. Reprise du travail quatre semaines après l'accident. Le même jour, après un repas copieux, l'homme titube, se retient à une rampe d'escalier pour ne pas tomber et finit par s'effondrer. Coma, décès quelques heures plus tard. L'autopsie montra des méninges légèrement pigmentées en brun au niveau du pôle frontal gauche, elles adhèrent à l'écorce; à ce niveau, immédiatement sous la pie-mère, un foyer de ramollissement rouge brunâtre, s'étendant dans le centre semi-ovale, coloré franchement en rouge dans sa portion postérieure et entrant en communication avec les ventricules cérébraux qui sont remplis de sang liquide.

Il s'agit donc d'un de ces cas typiques d'apoplexie traumatique tardive (Bollinger), dans lesquels l'ictus ne se traduit par des signes caractéristiques que plusieurs semaines après l'accident, à l'occasion d'un effort minime ou d'une élévation brusque de la pression sanguine. Dans ce cas, on trouva à l'examen histologique de petits vaisseaux nécrosés au niveau de l'ancien foyer de ramollissement; ces vaisseaux sont peut-être ceux qui se sont rompus lors de la reprise du travail et causèrent la récidive. Une syphilis peut être exclue dans le cas rapporté.

FR. ROULET.

MONIZ (Egas). — Les progrès de l'angiographie cérébrale. — *Revista Médica de Barcelona*, n° 107, novembre 1932, pp. 461 à 471.

Le premier progrès depuis l'introduction de la méthode fut l'emploi du thorostrat qui s'est révélé parfaitement inoffensif. Le liquide est injecté directement dans la carotide, après découverte de ce vaisseau. Il convient d'injecter très rapidement une dose de 14 à 15 centimètres cubes; un instantané de 1/10e de seconde donne alors une image d'encéphalographie artérielle. Les malades n'ont jamais eu la moindre douleur ou le moindre trouble.

En attendant entre deux à trois secondes, il est possible d'avoir alors de magnifiques phlébogrammes, car le liquide passe très rapidement dans les veines. On peut même identifier avec certitude les veines de Galien, la veine du corps strié, les veines des plexus choroïdes.

G. MÉNÉGAUX.

PETRI (Else). — Les altérations anatomo-pathologiques du cerveau dans l'intoxication par le Véronal. (Zur Kenntnis der pathologisch-anatomischen Gehirnschäden bei akuter Veronalvergiftung). — *Virch. Arch.*, 284, n° 1, 1932, p. 84.

Dans le chapitre du *Handbuch der spez. pathol. Anat, und Histol.*, de Henke-Lubarsch, qu'elle a consacré aux intoxications (t. X), l'auteur ne nota au niveau des centres nerveux que des modifications peu caractéristiques pour l'intoxication aiguë par le véronal. Elle rapporte ici un cas d'empoisonnement aigu au véronal, chez un tuberculeux de vingt-quatre ans. Sont décrites des modifications vasculaires et des altérations de la substance cérébrale. Parmi celles-ci, on peut noter : quelques hémorragies punctiformes, des zones éclaircies centrées par un vaisseau et constituées par un exsudat, probablement plasmatique, qui dissocie la glie (comme dans l'intoxication par l'oxyde de carbone); enfin, des plages de démyélinisation d'importance variable, presque toujours périvasculaires, souvent annulaires. Quelques cellules ganglionnaires calcifiées ont été rencontrées à ce niveau. Dans les modifications vasculaires, on peut ranger la dégénérescence graisseuse des endothélia, une forte soudanophilie du plasma dans les capillaires qui renferment en outre par places des amas hyalins globuleux, parfois ovoïdes, colorés en rouge par le van Gieson, identiques à ceux décrits par l'auteur dans l'intoxication à l'oxyde de carbone.

Ces modifications ne sont pas spécialement localisées, il faut examiner un grand nombre de points de l'encéphale pour les déceler (100 blocs furent prélevés dans le cas rapporté).

FR. ROULET.

PATRASSI (G.). — Dégénérescence diffuse systématisée de l'appareil myélinique du cerveau et encéphalite périaxiale diffuse (Schilder). (Diffuse Gehirnentmarkungen und sogenannte Encephalitis periaxialis diffusa [Schilder]). — *Virch. Arch.*, 281, n° 1, 1931, p. 98.

L'encéphalite périaxiale diffuse est connue depuis la description qu'en a donnée Schilder. Un nouveau cas est décrit dans la présente observation. Le cerveau présenta des modifications dégénératives extrêmement étendues avec foyers de ramollissement gélatiniforme des deux hémisphères, occupant le centre semi-ovale des deux côtés, surtout à gauche. Il s'agit d'un processus de démyélinisation systématisé des cordons avec destruction dégénérative secondaire des cylindres-axes. On constate, en outre, une réaction de la macroglie avec production d'une cicatrice gliale. De plus, une forte mobilisation d'éléments de la microglie et de l'oligodendroglie. Finalement, réagit aussi le mésenchyme sous forme d'infiltrats lymphocytaires périvasculaires.

La pathogénie de cette affection n'est pas éclaircie. On pense qu'il s'agit d'une réaction toxi-infectieuse. Toutefois, après étude de la littérature, l'auteur croit que l'on peut distinguer un sous-groupe hérédofamilial, surtout de la forme purement dégénérative de l'affection; certains auteurs admettent même une disfonction gliale héréditaire.

Ainsi on peut constater que certains éléments gliaux sont incapables de transformer complètement la myéline en graisses neutres. Le contenu des lipophages dépend, pour l'auteur, plus du caractère primitivement anormal des produits de déchets myéliniques que d'une fonction anormale des phagocytes gliaux.

Patrassi propose de dénommer cette atteinte dégénérative de la substance blanche : *Leucoencéphalopathie myéloclastique primitive.*

FR. ROULET.

MONCORPS (C.) et BORGER (G.). — Mycosis fongoïde avec formations mycosiques cérébrales et le long des nerfs craniens. (Mycosis fungoides mit mykosiden Veränderungen im Gehirn und in den Gehirnnerven). — *Virch. Arch.*, 286, n° 1, 1932, p. 157.

Cas de mycosis fongoïde dans l'évolution duquel se présentèrent des symptômes de paralysie de la plupart des nerfs craniens. On trouva à l'autopsie des infiltrats mycosiques de la pie-mère et, le long des vaisseaux, des masses grises centrales (tubercules quadrijumeaux, noyau caudé) dans les deux ganglions de Gasser et dans tous les nerfs craniens. A noter aussi l'énorme infiltration granulomateuse des testicules sans symptômes cliniques macroscopiques ou physiologiques.

FR. ROULET.

KATZENSTEIN (Ruth). — Maladie de Recklinghausen « interne ». (Ueber innere Recklinghausensche Krankheit. [Endotheliome, Neurinome, Gliome, Gliose, Hydromyelie]). — *Virch. Arch.*, 286, n° 1, 1932, p. 42.

Description d'un cas de tumeurs associées du système nerveux central: endothéliomes multiples de la dure-mère cérébrale et rachidienne, tumeurs du type neurinome A ou B (Antoni) des nerfs acoustiques, des racines postérieures et de la queue de cheval, gliose et gliomes multiples de la substance grise de la moelle dorsale et lombaire avec hydromyélie;

on trouva en plus trois neurofibromes cutanés. Les examens histologiques ont montré que les tumeurs médullaires présentaient parfois des images rappelant des neurinomes, bien que les fibrilles névrogliques y fussent nombreuses et qu'il s'agisse indubitablement de gliomes. L'auteur pense que toutes les tumeurs de ce cas, sauf les endothéliomes duremériens, se sont développées aux dépens des mêmes cellules-souches et sont peu différenciées; la présence de cellules épendymaires embryonnaires, et leur mode de prolifération avec dédifférenciation gliale au niveau des foyers de gliose médullaire, parle en faveur de l'hypothèse qui veut qu'on ne peut tracer de limite trop rigoureuse entre neurinome et gliome.

FR. ROULET.

GOYANES (J.-J.-B.). — Tumeur du corps strié sans symptômes caractéristiques. — *Revista Médica de Barcelona*, n° 107, novembre 1932, pp. 428 à 432.

Après trépanation temporale droite décompressive, le malade meurt le même soir. L'autopsie a montré un gliome du lobe droit, qui englobe complètement le corps strié.

Un autre cas, où on trouva à l'autopsie un tuberculome du noyau lenticulaire qui comprimait la partie postérieure de la couche optique, n'avait non plus donné aucun symptôme caractéristique.

G. MÉNÉGAUX.

BERGSTRAND (Hilding) (Stockholm). **— A propos des gliomes des hémisphères cérébraux.** (On gliomas in the cerebral hemispheres). — *Acta path. et Microb. Scand.* (Transactions of the fifth Scand. Path. Congress), juillet 1932, p. 101.

Dans cette étude, Bergstrand s'est surtout attaché à des questions de nomenclature plus que de description. Il rappelle d'abord la classification de Cushing et Bailey (1926), qui distingue quatorze types de gliomes. Il semble que Cushing lui-même ait renoncé à cette conception.

L'auteur propose une classification qui participe des idées de Cushing et Bailey, et de Roussy et Oberling.

1° *Groupe des tumeurs bénignes.* — Il comprend les astrocytomes fibrillaires, protoplasmiques et giganto-cellulaires.

L'astrocytome fibrillaire, d'architecture bien connue, englobe les types de même nom de Cushing et Bailey, et aussi le spongioblastome polaire.

Des figures de transition l'apparentent à *l'astrocytome protoplasmique*. Les cellules de ce groupe lui paraissent ressortir au groupe des cellules oligodendriales. Il insiste sur les difficultés de différenciation de ces éléments bénins et des éléments malins de même type.

L'astrocytome giganto-cellulaire, de Roussy et Oberling, comporte de grandes cellules à noyaux polymorphes : ce seraient des astrocytes; c'est pourquoi Cushing et Bailey les classent parmi les astrocytomes fibrillaires.

Sous le nom d'astroblastomes, ces auteurs décrivent en outre des tumeurs peu différentes paraissant dérivées d'astroblastes; différenciation entièrement arbitraire », qui ne tient qu'à l'apparence.

2° GROUPE DES TUMEURS MALIGNES. GLIOBLASTOMES. — Elles présentent toutes des zones nécrotiques et hémorragiques; le tissu nerveux envahi

est détruit; ces caractères, joints aux habituelles caractéristiques d'éléments malins, définissent nettement ces tumeurs.

Le glioblastome multiforme a été décrit par Roussy, Lhermitte et Cornil, puis par Cushing et Bailey. Cette forme est caractérisée par le polymorphisme cellulaire. Il existe des aspects de passage avec l'astrocytome giganto-cellulaire. De même que les astroblastomes, ces tumeurs présentent des prolongements cellulaires fusionnés avec les vaisseaux.

Le glioblastome fusiforme comporte des cellules allongées en îlots irréguliers; elles sont le plus souvent uni ou bipolaires, parfois apolaires (Penfield). Ce serait l'équivalent d'un spongioblastome malin.

Les glioblastomes protoplasmiques sont dérivés de l'astrocytome de même nom; les cellules extrêmement abondantes, serrées, polymorphes, très prolifiques, n'ont pas de prolongement.

Entre le bénin astrocytome protoplasmique et cette tumeur maligne, la frontière est très imprécise, d'où des erreurs possibles.

L'auteur s'attache à schématiser cette véritable parenté entre tous ces types et donne le tableau suivant :

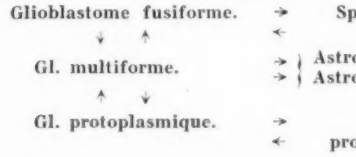

Il insiste enfin sur les difficultés de classification et d'interprétation des types histologiques dont les aspects sont variables et souvent très différents, comme dans les sarcomes ostéogéniques.

Dans la discussion qui suit, le docteur Arvid Lindau défend la conception américaine et insiste sur l'importance de la clinique et du siège de la tumeur pour la classification.

Le professeur Harbitz admet la nécessité de revenir sur les idées de Cushing et Bailey; mais il faut recueillir un important matériel de recherche.

Le professeur Bergstrand précise la technique histologique employée.

Le professeur Sjovall clôt la discussion en admettant la simplification de la nomenclature américaine, mais il considère que ce travail ne peut être complet que si l'on est éclairé sur le cycle de transformation de la cellule normale.

R. PICHON.

MASSON (P.).—Schwannomes expérimentaux et spontanés (gliomes périphériques). (Experimental and spontaneous schwannomas [peripheral gliomas]). — *The Amer. Journ. of Pathol.*, t. VIII, n° 4, juillet 1932, pp. 367 et 389, 36 figures.

« Les pages qui vont suivre s'adressent au petit nombre d'anatomo-pathologistes qui refusent encore d'admettre que l'élément fondamental des tumeurs encapsulées des nerfs périphériques est le syncytium de Schwann. »

Après avoir analysé les caractères histologiques observés après section

et transplantation d'un nerf périphérique, l'auteur étudie les gliomes périphériques spontanés en insistant sur la nécessité d'une technique rigoureuse : fixation au Bouin, colorations trichromes dérivées du Mallory, coloration de la réticuline par la méthode de Laidlaw, et conclut en résumé de la manière suivante : « L'élément fondamental des gliomes périphériques est identique, par sa structure, au syncytium de Schwann, tel qu'il apparaît, en voie de prolifération autonome, quand le cylindre-axe qui l'habite normalement a disparu. Ces éléments schwanniens prolifèrent à l'intérieur de la gaine de myéline qui forme leur capsule, et non dans le tissu conjonctif voisin; c'est ce qui explique l'absence de gaines lamellaires individuelles autour des nodules palissadiques. Les nodules palissadiques sont des productions organoïdes, leur histogénèse et leur structure sont comparables à celles de l'appareil schwannien des corpuscules tactiles de Wagner-Meissner.

« Le réticulum collagène, observé tant dans les schwannomes expérimentaux du lapin que dans les schwannomes spontanés de l'homme, dérive du syncytium de Schwann; les éléments nerveux ne l'occupent que secondairement. Les seules fibres collagènes d'origine mésodermique qui s'y trouvent émanent des parois vasculaires.

« La sclérose des schwannomes résulte non pas de leur envahissement par le tissu conjonctif, mais de l'épaississement du réticulum quand les cellules de Schwann disparaissent.

« Pour toutes ces raisons, il faut admettre que les gliomes périphériques contiennent du tissu mésodermique au même titre seulement que les gliomes centraux. Le dogme universel de la production du collagène par les cellules conjonctives est indéfendable. Le réticulum collagène des fibres régénérées et des schwannomes est déterminé par les cellules de Schwann, au même titre que les membranes basales sont déterminées par l'épithélium. A la lueur de ces faits, il est probable que l'opinion classique de l'origine mésodermique de l'endonèvre mérite d'être revisée. »

Une abondante et très belle iconographie illustre ce travail de M. Masson.

P. GAUTHIER-VILLARS.

HACKEL (W.). — Au sujet du neurinome (lemmome) du nerf acoustique. (Ueber das Neurinom [Lemmom] des Gehörnerves). — *Beitr. z. pathol. Anat.* (Ziegler), 88, n° 1, 1931, p. 60.

L'histopathologie des schwannomes n'est pas encore au point, comme semble le montrer cette monographie, où sont décrits 12 cas personnels. L'auteur distingue 3 types histologiques différents :

1° Le premier type montre de gros noyaux déposés au sein d'un syncytium protoplasmique sans structure nette ni définie, ici et là groupés en rangées; il n'existe aucune dédifférenciation fibrillaire. On peut nommer ce type, certainement le plus embryonnaire, *Lemmome nucléaire.*

2° Le second type est le type classique de Verocay, type A de Antoni, caractérisé par son stroma fibrillaire et ses noyaux étirés en bâtonnets. Hackel l'appelle *Lemmoma tenuifibrillare.*

3° Le troisième type correspond au type B de Antoni et est caracté-

risé par sa structure réticulée et de petits noyaux ronds; c'est le *lemmome réticulé*.

La variété xanthomateuse peut se trouver dans les trois types principaux, le plus souvent elle se combine aux schwannomes réticulés.

FR. ROULET.

BERGSTRAND (H.). — Au sujet de l'Astrocytome du cervelet. (Ueber das sog. Astrocytom des Kleinhirns). — *Virch. Arch.*, 287, n° 2, 1932, p. 538.

Au cours de l'étude de 10 cas de ces néoplasmes décrits par Cushing sous le nom d' « Astrocytome », l'auteur est amené à des considérations d'ordre embryologique et à une nouvelle dénomination de ces tumeurs. En comparant la structure de l' « Astrocytome » à la structure normale des centres nerveux du fœtus, on peut observer par places des images absolument concordantes : ce qui frappe surtout, c'est la disposition parallèle des fibres gliales, la richesse en spongioblastes unipolaires, en petites cellules qui sont probablement des oligodendrocytes. Par contre, les vrais astrocytes semblent assez rares, et c'est sur ce point que Bergstrand se base pour rejeter le terme d' « Astrocytome » et pour proposer celui de « Gliocytome embryonnaire ».

FR. ROULET.

CHASE. — Tumeurs familiales et bilatérales du corpuscule carotidien. (Familial and bilateral tumours of the carotid body). — *The Journ. of Pathol. and Bacter.*, t. XXXVI, n° 1, janvier 1933, u. 1, 6 figures.

L'auteur a observé, chez deux sœurs, des tumeurs identiques des corpuscules carotidiens. Chez l'une, les lésions étaient bilatérales et furent prises pour une adénopathie. Opérée, la malade mourut d'œdème glottique. Sa sœur guérit après ablation de la tumeur qui siégeait à gauche. Il s'agissait de paragangliomes.

La bilatéralité de semblables tumeurs est exceptionnelle. Bevan et Mac Carthy (1929) ne la signalent que 3 fois sur 139 observations.

P. GAUTHIER-VILLARS.

ALPERS (B.-J.) et PANCOAST (H.-K.). — Hémangiome vertébral. (Haemangioma of the vertebrae). — *Surg. Gynec. a. Obstetrics*, vol. LV, n° 3, septembre 1932, pp. 374 à 376, 4 figures.

Devant un syndrome de compression médullaire, avec radiographies indiquant une lésion du corps et des lames de la VIIIe dorsale, le diagnostic d'hémangiome a pu être porté *in vivo*, de préférence à ceux de tumeur sarcomateuse ou d'abcès froid, en raison de l'aspect tacheté du profil vertébral, qui montre des vacuoles assez volumineuses et, selon la description de Bailey et Bucy, qui ont colligé 11 observations, une raréfaction osseuse diffuse, sur laquelle se détachent des trabécules densifiées à direction verticale.

A la laminectomie, la vascularisation très exagérée et la faible résistance du tissu osseux sont frappantes; entre les lames et la dure-mère, siège une assise de tissu très vasculaire qui rappelle le tissu de granulation; l'exploration intradurale est entièrement négative.

Histologiquement, les cavités vasculaires : les unes à structure capillaire, les autres à structure caverneuse, sont limitées par un endothé-

lium; entre elles, se voient des travées de cellules exactement semblables à celles du revêtement endothélial, à noyau ovalaire ou irrégulier et protoplasme mal limité. Le réseau conjonctif, fin en général, s'épaissit par places en larges travées. Des parcelles osseuses, disséminées çà et là, ne montrent aucune réaction particulière.

L'intervention a été suivie de plein succès.

P. MICHON.

LASOWSKY (J.-M.) et PTSCHELINA (A.-N.). — Troubles gastriques trophiques après vagotomie bilatérale. (Ueber trophische Magenstörungen unter der Einwirkung beiderseitiger Vagotomie). — *Virch. Arch.*, 285, n° 3, 1932, p. 755.

Les auteurs rapportent le résultat d'expériences sur des chiens soumis à une section bilatérale du nerf vague. L'examen clinique et anatomique macroscopique ne montra aucune modification de la muqueuse, en particulier ni hémorragies, ni ulcérations. L'estomac était en atonie complète. Les examens histologiques systématiques de la muqueuse gastrique ont montré que l'on trouvait, six jours déjà après l'opération, une modification des cellules épithéliales de la muqueuse : il s'agit d'une hypersécrétion muqueuse qui s'étend aux cellules principales qui, au vingtième jour, ne se distinguent plus en rien des cellules du revêtement stomacal. Les cellules bordantes sont moins gravement modifiées. Peu à peu se produit une atrophie des glandes, les cellules principales s'aplatissent et la lumière glandulaire s'élargit.

Les auteurs ne trouvent aucune modification qui permette de faire intervenir une action du vague dans la pathogénie de l'ulcère gastrique.

FR. ROULET.

RYRIE. — De la signification des fibres nerveuses dans les tumeurs malignes humaines. (On the signification of nerve fibers in human malign neoplasms). — *The Journ. of Pathol. and Bacter.*, t. XXXVI, n° 1, janvier 1933, p. 13, 6 figures.

L'imprégnation argentique des cylindres-axes est particulièrement difficile quand il s'agit de tumeurs, car le tissu conjonctif qui y est abondant s'imprègne partiellement. C'est la méthode de Gross-Bielschowski qui donne les meilleurs résultats.

L'auteur l'a appliquée à 11 tumeurs (7 épithéliomas du sein, 4 métastases épithéliomateuses d'origine pulmonaire, buccale, gastrique, et colique).

Les filets nerveux résistent souvent à l'invasion des cellules tumorales du fait de leurs enveloppes et demeurent intacts, mais ils peuvent être envahis soit directement, par effraction, soit indirectement, les espaces lymphatiques du périnèvre s'emplissant de cellules néoplasiques qui fusent ensuite le long des filets nerveux. Ce mode d'extension des tumeurs, signalé par Mekie, semble souvent méconnu.

Au point d'envahissement, le nerf est détruit. Sa portion distale se désintègre et devient fibreuse. Sur le segment proximal apparaissent des cylindres-axes néoformés, suivant un processus identique à celui qui succède aux sections des nerfs; ces cylindres-axes néoformés s'insinuent dans la masse tumorale voisine, ils ne semblent jouer aucun rôle trophique sur ces cellules.

P. GAUTHIER-VILLARS.

LIVRES NOUVEAUX

DE VRIES (W.-M.). — Atlas of selected cases of pathological anatomy. (Atlas Anatomo-Pathologique de cas sélectionnés). — 1 volume de 74 pages avec 97 figures. Amsterdam, J.-H. de Bussy, édit., 1933.

L'ouvrage que l'anatomo-pathologiste bien connu de l'Université d'Amsterdam présente au public médical est d'une conception toute originale; en effet, ce n'est pas un atlas d'anatomie pathologique, mais un recueil de cas intéressants, formant un ensemble impressionnant de documents rares que l'auteur a recueillis pendant vingt ans. Ces cas sont exposés de façon magistrale par l'image et par le texte. Ainsi qu'il convient pour l'exposé des faits essentiellement morphologiques, l'illustration occupe une partie importante de l'ouvrage. Elle comporte 97 figures dont 52 en couleurs, les pièces macroscopiques étant le plus souvent reproduites en grandeur nature, ce qui leur donne un cachet de vérité rarement atteint. Mais le texte n'a été nullement négligé, c'est un exposé concis des principaux faits d'ordre clinique et des constatations anatomiques, et complète ainsi, de la façon la plus heureuse, la partie iconographique.

Dans la foule des faits ainsi présentés, citons, au hasard : l'observation rarissime de la rupture spontanée d'une aorte apparemment saine avec valvule bicuspide; les sténoses de l'isthme aortique; la sarcomatose primitive des veines; la maladie de Gaucher; la mélanomatose primitive des méninges et l'hémi-atrophie cérébrale formant une réplique du célèbre cas figuré dans l'Atlas de Cruveilhier. C'est, en somme, une riche collection, fruit d'un labeur de vingt ans qui est ainsi mise à la disposition du lecteur, et même le pathologiste le plus averti ne manquera pas de s'instruire en feuilletant ces pages.

CH. OBERLING.

KEITH (A.). — Human Embryology and Morphology. — 558 pages, 535 figures. London, 5e édit., 1933.

Ce manuel connaît donc un vif succès en Angleterre, et il le mérite malgré son inesthétique iconographie ; c'est un excellent exposé, peut-être un peu trop dense. Des centaines de références bibliographiques sont distribuées à la fin des chapitres ; le lecteur anglais y trouvera un grand réconfort national, et les auteurs de langue anglaise une parfaite et juste satisfaction intime ; les auteurs allemands ne se plaindront pas, car ils y figurent pour un cinquième ; mais le pauvre lecteur de langue française devra se contenter de savoir que deux Belges et un Polonais auraient seuls publié des travaux capables de franchir le chenal ; qu'il ne se plaigne pas néanmoins, car il n'existerait rien dans la riche littérature italienne ou l'espagnole, qui puisse figurer dans l'index d'un « Treatise of embryology and morphology ». Que l'auteur nous pardonne ces méchantes lignes ; elles ne diminueront d'ailleurs en rien la valeur des travaux de M. le professeur Keith (travaux anthropologiques surtout), si souvent appréciés et cités en France.

M. AUGIER.

SOCIÉTÉ ANATOMIQUE DE PARIS

(104e ANNÉE)

Séance du 1er mars 1934.

Présidence de M. NOËL FIESSINGER

SOMMAIRE

Anatomie

BARRAYA (L.). — Variété exceptionnelle d'anastomose unissant le nerf facial au glosso-pharyngien 314

BOURGUET (DU). — Coudure du cæcum 318

GÉRAUDEL (E.). — Le faisceau de His est un connecteur septo-septal. Inexactitude du schéma de Tawara 300

JOUSSEAUME. — Sur la signification de l'arc axillaire..... 315

TIERNY (A.). — Anomalie de l'artère appendiculaire 302

Anatomie pathologique

FRANÇOIS (E.) et ISIDOR (P.). — Salpingite chronique bilatérale. Diverticule de la trompe droite contenant des villosités choriales jeunes nécrosées..... 304

FRANÇOIS (E.) et ISIDOR (P.). — Formations muqueuses de type utérin à la surface d'un ovaire (Contribution au problème de la pathogénie des hétérotopies endométrioïdes) 309

MULLER (J.-H.). — Les nodules et kystes paramalpighiens à la surface de l'ovaire, de la trompe et du ligament large... 300

ROUSSET et GASNE (Mlle). — Dégénérescence cancéreuse d'une maladie de Reclus..... 319

COMMUNICATIONS

LES NODULES ET KYSTES PARAMALPIGHIENS A LA SURFACE DE L'OVAIRE, DE LA TROMPE ET DU LIGAMENT LARGE

par

Jean H. Muller.

(Cette communication paraîtra ultérieurement, en Revue générale, dans les ANNALES D'ANATOMIE PATHOLOGIQUE.)

LE FAISCEAU DE HIS EST UN CONNECTEUR SEPTO-SEPTAL. INEXACTITUDE DU SCHÉMA DE TAWARA

par

E. Géraudel.

His junior a montré, en 1893, qu'un faisceau myocardique unit l'oreillette et le ventricule. D'après cet auteur, le faisceau traverse le septum fibreux et se perd immédiatement dans la cloison interventriculaire.

Le faisceau de His se comporterait autrement d'après Tawara. Après la traversée du septum fibreux, il se diviserait en deux branches, droite et gauche, chacune des branches étant destinée au ventricule correspondant. La branche se subdiviserait en rameaux, et les derniers de ceux-ci aboutiraient à un réseau spécial où Tawara croit retrouver les cellules décrites par Purkinje en 1865. Jusqu'au réseau terminal, la formation hisienne, tronc, branches et rameaux, resterait indépendante du myocarde de la cloison interventriculaire et de la paroi ventriculaire où cheminent ces divisions. L'onde musculaire descendant de l'étage supérieur du cœur n'aborderait le myocarde contractile de l'étage ventriculaire que par l'intermédiaire du réseau de Purkinje. La description donnée par Tawara, dans son mémoire de 1906, est aujourd'hui adoptée, on peut dire, unanimement.

Il résulte de mes recherches que la description de His répond seule cependant à la réalité. Le schéma proposé par Tawara est inexact.

Nos recherches ont été faites sur des cœurs de prématurés, de jeunes enfants et d'adultes. J'ai employé la méthode des coupes sériées. Les cœurs des prématurés sont particulièrement favorables. Leurs faibles dimensions permettent d'obtenir des coupes sériées de l'organe tout entier. La formation de His y est relativement beaucoup plus développée que le myocarde contractile voisin. Elle se délimite facilement, grâce à l'aspect caractéristique de ses éléments constituants à protoplasma plus abondant et plus clair. Enfin, elle

a une forme trapue et, à sa périphérie, le passage entre elle et le myocarde contractile se lit plus aisément.

Pour se rendre un compte exact des rapports de la formation hisienne avec les parties voisines, il est avantageux de pratiquer des coupes suivant les trois plans coronal, sagittal et frontal. Grâce aux images diverses fournies par les trois séries, on peut décrire le faisceau de His ainsi qu'il suit :

Je décris d'abord le faisceau chez le prématuré, ensuite chez l'adulte.

Sur le prématuré, la formation hisienne est environ quatre fois plus longue que large. Sur le plan coronal, elle figure assez bien un clou gros et court perforant le septum fibreux. La tête du clou reste sur le versant auriculaire du septum contre lequel elle s'applique. Sur le versant ventriculaire, la tige du clou est refoulée vers la gauche par le myocarde de la cloison interventriculaire qui déborde son flanc droit. La pointe du clou vient heurter le rebord postérieur du septum membraneux qui, à ce niveau, prolonge vers le haut la cloison musculaire. Il se clive sur le bord. L'extrémité antérieure de la formation de His est ainsi partagée ordinairement en deux saillies dont la gauche est généralement la plus développée. Mais parfois le faisceau ne se clive pas; la saillie droite manque. Le faisceau est arqué dans le plan sagittal, comme si la cloison interventriculaire, poussant de bas en haut, soulevait la tige du clou. Les coupes frontales accusent cette poussée : à la saillie de la cloison répond la gouttière dont se creuse la face inférieure du faisceau.

Les fibres du faisceau se continuent directement en amont avec les fibres de la cloison interauriculaire. En aval, elles se continuent de même *directement avec les fibres de la cloison interventriculaire.* La continuité directe se constate au niveau de la face droite de la tige du clou, au niveau de sa face inférieure creusée en gouttière, au niveau enfin du prolongement unique ou des deux prolongements par où se termine le clou.

On ne note aucune différence de structure entre les diverses parties de la formation hisienne. La tête du clou ressemble à la tige et à la pointe. La formation a un contour multiconvexe dont la figure évoque l'idée que les éléments de cette formation ont une vitalité supérieure à celle des tissus voisins qu'ils refoulent. Tout se passe comme si une région myocardique exubérante, à développement centrifuge, poussait à la fois vers l'oreillette et vers le ventricule pour joindre la cloison interauriculaire à la ventriculaire.

On ne trouve pas trace de branches ramifiées ultérieurement, prolongeant la formation hisienne.

On ne trouve pas de réseau ni de cellules de Purkinge.

Quand on passe du cœur du prématuré au cœur de l'adulte, la formation hisienne apparaît sous un aspect différent. Elle s'est relativement peu développée. Toutes les parties voisines ont, au contraire, considérablement grandi. Aussi, la formation a-t-elle dû s'accommoder aux changements survenus dans son voisinage. Fixée à l'arrière et à l'avant, elle s'est étirée dans sa partie intermédiaire. Au lieu d'une masse trapue, on trouve désormais un faisceau allongé. Le rapport de la largeur à la longueur de un à quatre est passé de un à quatorze. A son extrémité d'amont, où l'arrimage aux fibres auriculaires est étroit, la formation a conservé le type réticulé. La tête du clou correspond au nœud de Tawara. Au delà, les mailles du réseau étiré sont très allongées, d'où l'apparence fasciculée. Dans la traversée de la première partie du tunnel pratiqué dans le septum fibreux, là où la paroi est complète, entre elle et le faisceau, un espace est réservé, d'ailleurs exagéré sur les préparations par suite du retrait dû aux réactifs. Dans la deuxième partie du tunnel, la paroi cesse d'être continue. Par les interstices qui séparent les faisceaux constituants, passent les fibres de passage (1). Le passage est évident sur les

(1) Cf. Mahaim (I.) : « Le bloc bilatéral manqué. Une nouvelle forme anatomique du bloc du cœur à substituer au bloc dit d'arborisations. » (*C. R. Soc. Biologie*, 16 janvier 1932.)

coupes sagittales. Au delà du tunnel fibreux, sur le versant ventriculaire, les fibres du faisceau ne se perdent pas immédiatement dans la cloison. Elles se détachent du faisceau, mais restent d'abord appliquées sur lui et l'enveloppent. Elles ne gagnent le myocarde de la cloison qu'à la hauteur des expansions terminales à fausse apparence de branches, un peu en amont des fibres de passage nées de ces expansions. Finalement, le faisceau disparaît, ayant distribué toutes ses fibres. Entre les deux zones de passage, dans le tunnel et vers la fin du faisceau, celui-ci reste séparé par un intervalle libre du myocarde septal. Les deux formations voisines, de croissance inégale, ont pu jouer l'une sur l'autre; le faisceau s'est accommodé au myocarde de la cloison, dans lequel il se loge, puis se perd.

Sur le cœur adulte on ne retrouve, pas plus que sur le cœur du prématuré, de réseau de Purkinge. J'ai bien noté, sur certains cœurs pathologiques, des fibres myocardiques à protoplasma abondant et clair formant des faisceaux qui tranchent sur le myocarde voisin. Mais on les trouve aussi bien en pleine cloison que sur les bords de celle-ci. Elles se continuent avec les fibres myocardiques du type banal, Elles n'ont aucune relation avec la formation hisienne.

J'ai par contre constaté, sur certains cœurs adultes, surtout à ventricule gauche hypertrophié, l'existence de fibres myocardiques dont la localisation particulière pourrait sembler confirmer le schéma de Tawara. Ces fibres se trouvent sous l'endocarde qui tapisse la cloison interventriculaire du côté du ventricule gauche. Elles y constituent une mince couche mêlée de fibres élastiques relativement abondantes. Or, si l'on suit sur des coupes sériées cette couche, on se rend compte qu'elle n'a aucune relation soit avec un prolongement quelconque de la formation hisienne, soit même avec le myocarde de la cloison interventriculaire. Elle reste toujours séparée de cette dernière par une couche fibreuse. Elle constitue un placard myocardique à contours arrêtés, formation indépendante doublant en certains endroits l'endocarde gauche. Cette doublure de l'endocarde se comporte par rapport à lui comme la muscularis mucosæ par rapport à la muqueuse intestinale ou, mieux encore, comme le muscle peaucier par rapport à la peau du cou. Il est vraisemblable qu'on a considéré ce placard myocardique comme l'épanouissement en nappe mince de la branche gauche du faisceau de Tawara, conformément au schéma de Tawara.

Ce n'est pas le lieu ici d'indiquer les conséquences importantes qu'entraîne la réhabilitation que nous faisons de la conception de His junior. Notons cependant, pour mémoire, que les théories en cours sur le bloc des « branches » du faisceau de His, et de façon générale de nombreuses interprétations des traités électrocardiographiques, reposent sur le schéma de Tawara. Je soutiens que ce schéma est inexact. Nous devons revenir à la *conception initiale de His d'un connecteur septo-septal.*

ANOMALIE DE L'ARTÈRE APPENDICULAIRE

par

A. Tierny.

J'ai eu l'occasion, il y a trois ans déjà, d'observer, au cours d'une intervention chirurgicale, une anomalie artérielle de la région cæco-appendiculaire qu'il m'a paru intéressant de vous rapporter :

Il s'agissait d'un homme de trente-quatre ans, qui m'était envoyé pour douleur épigastrique tenace, et qui, bien que n'ayant jamais présenté ni vomissements, ni hématémèses, ni melæna, m'avait paru porteur d'un ulcère d'estomac, en raison de la netteté de sa douleur.

Celle-ci siégeait un peu bas, et la palpation la mettait très nettement

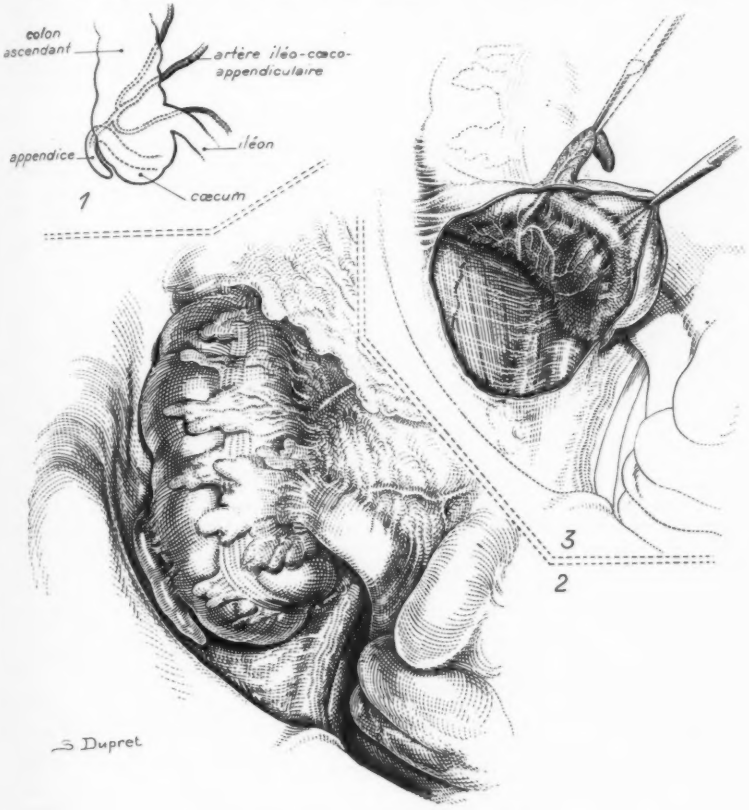

Anomalie de l'artère appendiculaire.

en évidence en un point extrêmement précis, siégeant un peu au-dessus de l'ombilic.

La radio et le chimisme gastrique s'étaient mis d'accord avec la clinique. Le tubage à jeun révélait une hyperchlorhydrie à 2,57, et la radiologie m'annonçait une sténose pylorique incomplète par ulcère probable.

Or, à l'opération pratiquée le 5 novembre 1930, sous anesthésie locale, je ne trouve aucun ulcère, mais seulement, derrière l'estomac, quelques brides

assez serrées et qui furent sectionnées. Le pancréas était normal, la vésicule également.

Je refermai donc la plaie et, par incision de Jalaguier, je fus à la découverte de l'appendice. Celui-ci présentait une disposition assez curieuse. Il était rétro-cæcal, sous-péritonéal et replié en épingle à cheveu. Il était rouge, congestionné, nettement malade. Mais ce qui était le plus frappant, c'était la brièveté particulière de son artère, terminant à plein canal un tronc iléo-cæco-appendiculaire trop court, tirant comme une corde sur la partie moyenne de l'appendice auquel il imposait cette forme et cette situation anormales. Le rameau iléal et le rameau cæcal ne semblaient être que de faibles collatérales de ce gros tronc appendiculaire.

L'appendicectomie a guéri ce malade, et je pense que tous les troubles qu'il accusait du côté de l'estomac peuvent être rattachés à cette simple anomalie artérielle, la traction sur le vaisseau trop court se propageant jusqu'à l'origine de la mésentérique supérieure, expliquant la douleur que, par réflexe, pouvait occasionner les troubles d'évacuation gastrique, et même aussi l'hyperchlorhydrie.

SALPINGITE CHRONIQUE BILATÉRALE. DIVERTICULE DE LA TROMPE DROITE CONTENANT DES VILLOSITÉS CHORIALES JEUNES NÉCROSÉES

par

E. François et P. Isidor.

Observation clinique. — Mme K..., vingt-huit ans, se présente à l'examen pour la première fois, le 10 janvier 1934, pour *douleurs abdominales* et, dit-elle, *troubles des règles.*

Elle a eu ses premières règles à douze ans et demi. Celles-ci se présentaient tous les vingt-huit jours, duraient sept jours et étaient assez abondantes et non douloureuses. Premiers rapports à dix-neuf ans. Pas de petits signes de contamination. Règles non modifiées.

A vingt ans, retard de règles de dix jours, suivi d'une hémorragie de moyenne importance (peut-être petit avortement au début de la gestation). Glace sur le ventre, repos au lit pendant trois semaines.

Rien à signaler, par la suite, jusqu'à vingt-sept ans.

A vingt-sept ans (il y a un an), petits signes de cystite pendant deux à trois mois.

Les accidents pour lesquels elle consulte datent de *juillet 1933 :* à cette époque, *les règles,* sans modification depuis l'âge de vingt ans, *ne se présentent pas à la date habituelle; douze jours après cette date apparaît une perte de sang assez abondante, qui dure trois jours,* sans douleurs ni phénomènes généraux.

En août, septembre, octobre, novembre, les règles seraient survenues à la date normale, sans autre caractère inhabituel qu'un peu de douleur dans le bas-ventre, des deux côtés.

En octobre, toutefois, la malade note que ses règles sont plus abondantes, et contiennent beaucoup de caillots.

Dernière période de règles normales : 13 novembre 1933.

Le *16 décembre,* cinq à six jours après la date où la malade attend ses règles, *apparition de douleurs sourdes dans le bas-ventre, des deux côtés.* Ces douleurs durent une dizaine de jours et se terminent, le 26 décembre,

par une crise douloureuse très vive, généralisée à tout le bas-ventre, crise d'ailleurs extrêmement fugace.

Le 29 décembre, après un retard d'une vingtaine de jours, la malade perd du sang : sang rouge, analogue comme aspect et abondance à celui des règles. Ces pertes rouges durent huit jours, s'accompagnent d'épreintes douloureuses abdomino-pelviennes lorsque la malade va à la selle.

Pas de fièvre. Pas de phénomènes lipothymiques.

Puis surviennent des pertes brunâtres ou rosées, peu abondantes. La malade *souffre un peu, surtout à gauche*, à la marche. Mais son état ne l'oblige nullement à rompre ses occupations. Sa santé générale est apparemment bonne et semble avoir toujours été telle.

C'est dans ces conditions qu'elle se présente à l'examen, *le 10 janvier 1934*.

A cette date, l'utérus est de taille à peine au-dessus de la moyenne; il est situé sur un plan horizontal (la malade étant couchée) et légèrement incliné sur la gauche. Le *cul-de-sac gauche est étroit*, les *annexes y sont légèrement douloureuses*, mais ne paraissent pas augmentées de volume.

A droite de l'utérus, assez haut, il existe une *masse annexielle de volume difficile à préciser*, un peu rénitente, assez douloureuse, peu mobile.

La gono-réaction est fortement positive.

Le diagnostic provisoire porté est celui d'*annexite double, probablement d'origine gonococcique.*

La masse droite est interprétées soit comme une petite salpingite kystique, soit comme une gestation ectopique.

La malade entre dans le service de gynécologie de Baudelocque, le 12 janvier 1934. Repos complet. Vaccinothérapie anti-gonococique, puis polymicrobienne.

Dès le repos au lit, la malade voit disparaître les douleurs qu'elle présentait après la marche. *La température est sensiblement normale.*

Le 19 janvier, pertes de sang qui ont l'aspect des règles habituelles et durent comme elles. Leur apparition s'accompagne de douleurs dans tout le bas-ventre, sans aucun phénomène lipothymique. Au quatrième jour de ces pertes, douleurs dans le bas-ventre, à droite.

Plus de trois semaines après la mise au repos complet, la vaccinothérapie étant terminée depuis plusieurs jours, on nota que, *malgré l'état très satisfaisant de la malade en ce qui concerne les signes généraux et fonctionnels, les lésions ont manifestement augmenté de volume.* A gauche, l'ovaire paraît normal, mais la trompe, masquée par l'utérus, est mal sentie. *A droite, la masse bilobée semble atteindre le volume d'un citron* ; elle est rénitente et immobile, peu douloureuse.

La dissociation de l'évolution des signes généraux et fonctionnels et des signes physiques, l'échec du traitement anti-infectieux, conduisent à penser qu'il ne s'agit pas d'une salpingite banale, et le diagnostic se fixe sur : gestation ectopique droite ou kyste de l'ovaire droit (kyste hématique).

L'intervention est décidée et pratiquée le 6 février. Elle montre deux ovaires sains, une trompe gauche du volume d'un doigt, pelotonnée assez haut, derrière l'utérus qui est incliné sur la gauche; une trompe droite grosse comme une demi-banane de belle taille.

On pratique une hystérectomie fundique, sacrifiant les deux trompes et le fond de l'utérus.

Les suites opératoires sont excellentes. La malade quitte l'hôpital le 28 février.

Examen histologique. — 1° *Trompe droite.* — Elle est considérablement hypertrophiée sur toute son étendue.

L'examen histologique d'un fragment prélevé au tiers moyen révèle des altérations profondes.

La gaine musculaire a presque totalement disparu. Encore reconnaît-on, çà et là, quelques trousseaux de fibres lisses perdus dans un tissu scléreux, dense, très infiltré de lymphocytes et de plasmocytes.

A la périphérie, le mésosalpinx est atteint plus discrètement par la sclérose, mais il est le siège d'une infiltration inflammatoire localisée autour des petits vaisseaux.

Au centre de la coupe, on distingue deux cavités, très voisines l'une de l'autre. Elles sont toutes les deux bordées par un épithélium de type tubaire qui revêt des franges plus ou moins exubérantes.

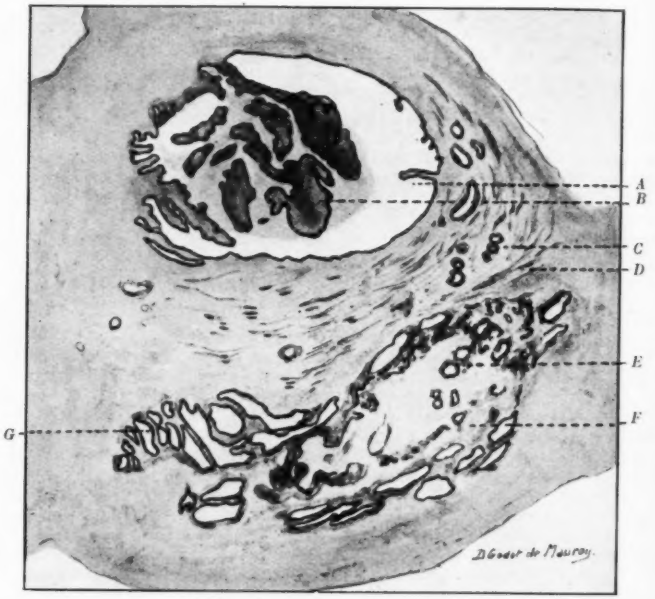

Vue d'ensemble de la trompe droite.
Salpingite chronique bilatérale. Diverticule de la trompe droite contenant des villosités choriales jeunes nécrosées.

A, 1re cavité tubaire. *B*, trompes tubaires hypertrophiées coalescentes. *C*, vestiges embryonnaires. *D*, faisceaux musculaires lisses. *E*, villosités fœtales nécrosées et surchargées de pigment calcaire. *F*, 2e cavité tubaire. *G*, diverticules pseudo-glandulaires de la cavité. *F*, formés par la coalescence des franges tubaires.

Dans l'une des cavités, les franges sont hypertrophiées. Elles entrent parfois en coalescence, divisant ainsi la lumière tubaire en plusieurs cavités et réalisant, par là, des diverticules pseudo-glandulaires.

Les cavités sont envahies par une sérosité acidophile.

La cavité voisine présente un revêtement épithélial extrêmement modifié.

A l'un de ses pôles, les franges tubaires entrent en coalescence, offrant des images pseudo-glandulaires identiques à celles de la cavité adjacente.

Ailleurs, le revêtement a totalement disparu. Quelques vestiges épithéliaux

flottent encore dans la lumière, réduite par un volumineux caillot en voie d'organisation à sa périphérie, nécrotique au centre.

Le caillot contient, en outre, de nombreuses villosités fœtales, nécrosées, siégeant, de préférence, autour des petits vaisseaux, dont les parois elles-mêmes à peine reconnaissables. Leur revêtement syncytial enferme de nombreuses granulations calcaires que l'on retrouve dans les bourgeons plasmodiaux qui longent la paroi tubaire et s'y accolent.

A la périphérie de cette cavité, on remarque des vaisseaux congestionnés, quelques zones ecchymotiques et de larges nappes hémorragiques qui infiltrent un stroma sclérosé.

Entre les deux cavités que nous venons de décrire, il existe quelques petites formations tubuleuses, revêtues d'un épithélium cubique, clair et d'un manchon musculaire lisse, l'ensemble évoquant les vestiges wolffiens de l'époophore.

2° *Trompe gauche.* — On distingue, sur une coupe transversale, l'existence de deux cavités tubaires nettement séparées, et cependant très voisines l'une de l'autre.

Leurs franges sont hypertrophiées et infiltrées par des lymphocytes. Les trousseaux musculaires sont dissociés par un envahissement inflammatoire qui sont envahies des cellules rondes.

La sclérose est très discrète.

En résumé : Lésions inflammatoires chroniques bilatérales des trompes présentant chacune deux cavités jumelées, la trompe droite étant le siège d'une grossesse ectopique, avortée, de quelques semaines.

Cette observation soulève quelques points de détail qu'il nous a semblé intéressant de vous exposer.

Une étude rapide de notre cas permet de conclure indiscutablement à l'existence d'une *salpingite ancienne, bilatérale, compliquée de grossesse tubaire.*

1° Nous avons constaté que la trompe droite, aussi bien que la gauche, présentait *deux cavités bien individualisées, elles-mêmes subdivisées en petits culs-de-sac pseudo-glandulaires.* Tandis que ces derniers s'ouvrent dans les cavités principales, *les deux tubes jumelés sont absolument indépendants l'un de l'autre,* et ceci sur une très grande longueur.

S'agit-il ici d'un remaniement inflammatoire qui réalise si fréquemment l'état endométrioïde décrit par L. Cornil et M. Mosinger, ou bien ces cavités jumelées sont-elles de formation embryonnaire ?

En présence de l'inflammation chronique considérable de la trompe droite, de la coalescence des franges tubaires hypertrophiées, il semble bien que seule prévaut l'hypothèse d'un processus inflammatoire. Cependant, en y regardant de plus près, nous avons pu constater que, dans le stroma qui sépare les deux tubes principaux, existent des *trousseaux de fibres musculaires lisses,* et, çà et là, de petites *formations canuliculaires.* Celles-ci sont identiques aux vestiges wolffiens et mulleriens si fréquemment rencontrés dans l'époophore et dans la paroi tubaire.

D'autre part, *la trompe gauche présente, elle aussi, deux cavités semblables*; et cependant l'inflammation est beaucoup plus discrète.

Il semble donc qu'il s'agisse ici d'une *bifidité congénitale.*

Celle-ci semble être plus fréquente qu'on ne le pense. Récemment, V. Le Lorier et G. Durante (1) en ont rapporté quelques cas. Nous avons

(1) Le Lorier (V.) et Durante (G.) : « Diverticules et cloisonnements tubaires. » (*La Gynécologie,* octobre 1933, pp. 529-541.)

eu l'occasion d'en observer nous-mêmes un certain nombre en examinant systématiquement les trompes de pièces opératoires.

2° Nous avons vu que l'examen histologique de la trompe droite avait confirmé les soupçons de la clinique, en révélant l'existence de *villosités fœtales*. On pourrait alors soutenir que cette grossesse tubaire, se développant précipitamment sur une trompe saine, ait provoqué un remaniement inflammatoire de la paroi tubaire.

Il est cependant difficile d'admettre une telle explication. D'une part, *les lésions inflammatoires semblent être beaucoup plus anciennes que le début de la gestation* ; d'autre part, la trompe gauche, nous l'avons vu, est aussi atteinte par l'inflammation.

En parcourant les travaux des dernières années traitant de la pathogénie de la grossesse tubaire, nous avons remarqué que certains auteurs invoquent fréquemment les remaniements inflammatoires anciens (Apajalahti [1], Van Etten [2], Falk [3]). D'autres pensent que l'œuf ectopique se développe dans une cavité surnuméraire de la trompe (S. Tóth [4], G. Haselhorst [5], Kleine [6]). D'autres, enfin, admettent que les deux causes peuvent-être envisagées (Le Lorier et Durante [7], Cornil, Mosinger et Fructus [8]).

Dans le cas que nous rapportons, il y a coexistence de malformation et de remaniement inflammatoire.

Il est difficile de pencher en faveur d'une pathogénie plutôt que de l'autre. Les deux ont peut-être contribué à la nidation de l'œuf dans la cavité tubaire.

3° Peut-on expliquer, enfin, *l'arrêt de la gestation* et la nécrose de l'œuf ?

Nous avons vu que les troncs vasculaires des parois de la trompe sont atteintes par l'inflammation. Et ceci est sourtout démonstratif dans la trompe gauche où le processus inflammatoire est moins évolué.

Il existe de véritables *manchons lympho-plasmocytaires à la périphérie, hyalinisation de la média et parfois endovascularite.* Enfin, certaines régions de la paroi tubaire droite sont nécrosées.

Il nous a semblé vraisemblable que cette même panvascularite avait contribué à *l'arrêt de l'évolution gravidique par gêne de la circulation tubo-ovulaire.*

(1) Apajalahti (A.) : « Etiologie inflammatoire de la grossesse tubaire. » (*Act. soc. med. fenn. duodecim.*, 1931, pp. 1-186.)

(2) Van Etten (R. C.) : « La salpingite est-elle un facteur de la grossesse tubaire ? (*Am. J. Obst. and Gyn.*, 1931, p. 645.)

(3) Falk (H. C.) : « Salpingite folliculaire, facteur important dans l'étiologie de la gestation ectopique. » (*Am. J. Obst. and Gyn.*, 1928, p. 821.)

(4) Tóth (S.) : « Grossesse extra-utérine provoquée par un adénomyome de Recklinghausen. » (*Gyógyászat*, décembre 1932, p. 766.)

(5) Haselhorst (G.) : « Aspects cliniques et genèse de l'endométriome; étude d'un nodule adénomyomateux des trompes de Fallope avec grossesse tubaire. » (*Ztsch. f. Guburtsh. u. Gynäk.*, 1932, p. 241.)

(6) Kleine (H. O.) : « Signification des passages surnuméraires dans la trompe de Fallope pour la nidation dans la lumière tubaire. » (*Arch. für Gynäk.*, 1931, p. 688.)

(7) Le Lorier (V.) et Durante (G.) : *Loc. cit.*

(8) Cornil (L.), Mosinger (M.) et Fruden (X.) : « Sur l'état endométrioïde et l'endométriose tubaire (à propos de 8 nouveaux cas). » (*Ann. Anat. path.*, avril 1933, p. 389.)

4° Enfin, il est un point doctrinal particulier que nous voulons soulever.

En effet, peut-on ranger ces faits à la suite des cas d'endométriomes tubaires ?

Nous estimons qu'il est nécessaire, dans ce cas, de s'entendre sur la terminologie de ces affections.

Il existe des « *formations endométrioïdes* » caractérisées par la présence de tubes glandulaires enveloppés de chorion cytogène doublé parfois d'un manchon de fibres musculaires lisses. Ces formations se rencontrent dans le myomètre, dans la trompe, dans l'ovaire et à la surface du revêtement péritonéal.

Nous pensons, ainsi que l'un de nous l'a écrit récemment (1), que ces formations seules doivent porter cette étiquette.

Les modifications tubaires, telles qu'elles se présentent dans notre cas (replis, diverticules, etc.), possèdent un revêtement de type tubaire reposant non pas sur un chorion cytogène, mais sur un stroma banal. Elles doivent être classées dans la catégorie bien spéciale des « *endosalpingioses* ».

Il est possible, mais ceci n'est qu'une hypothèse, que ces endosalpingioses puissent se transformer en « endométriomes ». Il faudrait alors assister à cette transformation pour pouvoir l'affirmer, et les stades intermédiaires nous échappent.

Quoi qu'il en soit, la morphologie même, bien différente, de ces deux formations, élimine toute confusion possible, et nous estimons qu'on ne doive plus parler de « pseudo-endométriome » en présence d'une endosalpingiose, d'une malformation embryonnaire ou de vestiges woiffiens ou mullériens de la trompe.

(Travail du Service et du Laboratoire d'Anatomie pathologique de la Clinique Baudelocque. Professeur A. Couvelaire.)

FORMATIONS MUQUEUSES DE TYPE UTÉRIN A LA SURFACE D'UN OVAIRE (CONTRIBUTION AU PROBLÈME DE LA PATHOGÉNIE DES HÉTÉROTOPIES ENDOMÉTRIOÏDES)

par

E. François et P. Isidor.

A. Observation clinique. — Mme G.... quarante-neuf ans, entre à la Clinique Baudelocque pour *douleurs pelviennes et modifications des règles*. Il y a vingt-quatre ans, lors des premiers rapports, elle avait présenté *des pertes jaunes accompagnées de douleurs dans la fosse iliaque gauche*. Elle fut soignée pour de la métrite. Quelques temps après, elle accouche spontanément, à huit mois, d'un enfant mort. Deux ans après, nouvel accouchement à sept mois d'un enfant vivant, actuellement bien portant. Jusqu'à l'âge de quarante-huit ans, elle se porte bien.

L'interrogatoire révèle, cependant, qu'elle a eu une crise étiquetée rhu-

(1) Portes (H.) et Isidor (P.) : « A propos des formations endométrioïdes génitales et extra-génitales chez la femme. » (*Gyn. et Obst.*, avril 1933, p. 309.)

matisme articulaire aigu. Elle continue à présenter des *douleurs dans la fosse iliaque gauche, mais les pertes jaunes ont totalement disparu.* Il y a *un an, les règles augmentent de durée, puis cessent pendant deux mois.* Elles réapparaissent ensuite, se prolongeant dans l'intervalle par *un suintement sanglant.* A ce moment, la malade se plaint de *malaise général* et de *bouffées de chaleur.*

A L'EXAMEN, on trouve un col sain, laissant filtrer un léger suintement sanglant. L'utérus est gros comme à deux mois. Il est dur, irrégulier et présente *trois noyaux fibromateux. La gono-réaction est nettement positive.*

FIG. 1. — *Hétérotopies endométrioïdes à la surface de l'ovaire.*

L'examen des autres appareils ne présente rien de particulier. La tension artérielle est à 15-9. Urée sanguine à 0,36. Les urines sont normales.

Le 30 janvier 1934, on pratique une *hytérectomie supra-vaginale* (H. Portes et E. François) pour un gros fibrome de volume de deux poings. Au cours de l'intervention, on constate que les *annexes gauches sont adhérentes.*

En somme : Phénomènes dysménorrhéiques de la ménopause avec apparition de fibromes utérins ayant provoqué les symptômes qui ont conduit à intervenir. Rien, cliniquement, ne faisait penser à l'existence des formations hétérotopiques qui se révélèrent sous le microscope.

B. Examen histologique. — 1° *Ovaire gauche.* — La zone médullaire est le siège d'un processus de sclérose avancé. Les parois des vaisseaux sont en dégénérescence hyaline.

La structure normale du stroma de la couche corticale n'est conservée qu'en de rares points. La plus grande partie est sclérosée. On y remarque de nombreuses cicatrices de corps jaunes, mais aucun corps jaune en évolution. Çà et là, quelques rares follicules jeunes. Pas de kystes folliculaires.

Dans l'ensemble, l'ovaire présente donc un aspect *d'involution scléreuse très acentuée.*

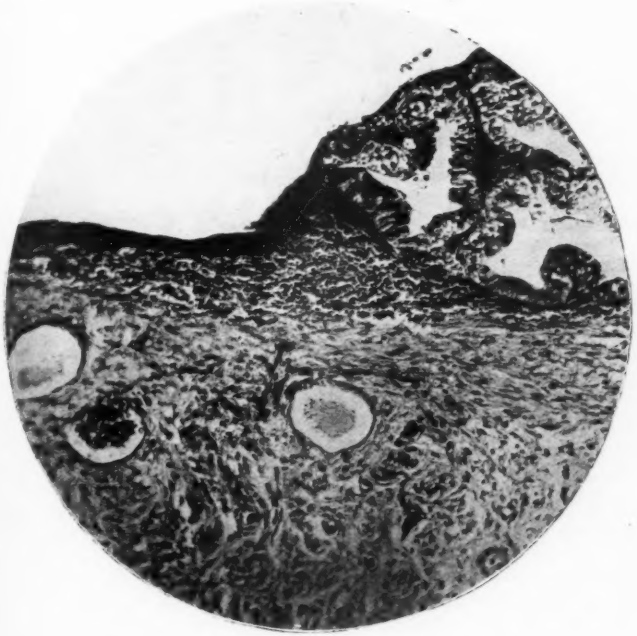

Fig. 2. — *Même région* (fort grossissement).

Dans la région de l'époophore, on remarque quelques petites formations wolffiennes caractéristiques.

2° *Trompe.* — Elle ne présente aucune altération histologique.

3° *Ligament tubo-ovarien.* — Il est normal.

4° *Topographie et structure des hétérotopies endométrioïdes.*

Elles sont toutes localisées à *la surface séreuse des annexes.*

a) *Sur le ligament tubo-ovarien.* — En suivant sa surface, on tombe brusquement sur une formation dont la structure est identique à celle de la muqueuse utérine : épithélium de revêtement cylindrique, bien coloré, entourant des replis en doigt de gant à l'intérieur d'un chorion cytogène tout

à fait typique. Ce stroma s'applique sur la surface du tissu sur lequel il repose sans jamais y pénétrer. Il est, en outre, le siège d'œdèmes et de petites hémorragies.

Le ligament sous-jacent est indemne, en ce point, de toute réaction inflammatoire.

b) *Sur l'ovaire.* — Les formations de type utérin présentent des dimensions, des formes et une topographie très variables. En suivant l'épithélium germinatif qui persiste en certains points, on arrive sur une formation identique à celle que nous avons observée sur le revêtement séreux de la trompe. Cependant, il est intéressant de noter ici que l'on peut observer une *transition insensible entre l'épithélium germinatif et l'épithélium cylindrique de type endométrial (fig. 1, 2 et 3).*

FIG. 3. — *Détail des replis glanduliformes.*

Le chorion cytogène, qui enveloppe les replis glandulaires, est infiltré de sang.

Il est à noter que si, en certains points, il existe une *limite des plus franches* entre sa couche profonde et la surface de l'ovaire, en d'autres, il semble *infiltrer* la couche corticale de cet organe.

Ailleurs, le tissu endométrioïde est représenté par un mince lambeau de stroma cytogène enveloppant une ou deux glandes. Ce fragment de tissu semble *pénétrer par effraction* dans le stroma de l'ovaire, y provoquant de véritables *petites hémorragies.*

Enfin, il est un point très particulier et sur lequel nous voulons tout de suite attirer l'attention : un fragment de tissu endométrioïde voisin des deux premiers ne présente ni une surface libre, ni un épithélium de revêtement. Celui-ci est remplacé par un *mince lambeau de tissu conjonctif banal qui enveloppe de nombreux trousseaux de fibres musculaires lisses et quelques vaisseaux de moyen calibre. Ce fragment de tissu offre de grandes analogies avec un débris de couche musculeuse tubaire ou utérine.*

Il faut noter enfin que, sur la plupart des revêtements épithéliaux de surface, ou sur les replis pseudo-glandulaires des formations endométrioïdes, la structure est nettement de type utérin. En quelques points, cependant, et tout spécialement dans la formation que nous venons de décrire, elle est, dans son ensemble, de *type tubaire (cellules cylindriques, claires, ciliées, alternant avec des éléments étroits et foncés).*

5° *Utérus.* — La muqueuse du corps utérin est hyperplasiée et infiltrée de lacs sanguins. Les glandes sont hypertrophiées, onduleuses. *L'aspect est donc absolument comparable à celui des formations aberrantes de la trompe et de l'ovaire.* Il semble bien que le processus biologique (probablement hormonal) ait agi sur les formations endométrioïdes aussi bien que sur l'endomètre lui-même. Ces faits ont, du reste, été observés maintes fois dans les cas d'hétérotopies génitales et extra-génitales.

C. Pathogénie. — Il serait fastidieux de tracer à nouveau l'ensemble du problème de la genèse des formations endométrioïdes.

Toutefois, dans le cas que nous rapportons, la topographie de ces formations et quelques particularités de structure vont nous permettre d'envisager les hypothèses suivantes :

1° En premier lieu, l'idée d'une *métaplasie* de l'épithélium germinatif se présente aisément à l'esprit. En effet, nous avons vu que cet épithélium, de même que la séreuse du ligament tubo-ovarien, se transforme insensiblement en un épithélium cylindrique de type utérin.

En admettant que les formations endométrioïdes ne puissent se développer que là où la séreuse péritonéale existe, il n'est pas invraisemblable, de par l'origine embryologique de revêtement ovarien, issu de la paroi cœlomique, d'invoquer, ici encore, sa métaplasie.

Cependant, il est toujours difficile d'expliquer pourquoi cette métaplasie se fait vers le type excréto-génital. L'influence hormonale n'est, jusqu'à présent, qu'une hypothèse.

D'autre part, il est vraisemblable que si ce processus se développe sous l'influence d'une inflammation de l'organe intéressé, les hétérotopies tendraient à apparaître en de multiples points et plus spécialement là où l'inflammation serait la plus intense.

Enfin, *les formes de transition entre deux épithéliums ne peuvent suffire pour affirmer la métaplasie. L'on sait, en effet, que deux revêtements épithéliaux de structure différente se trouvant juxtaposés, vont s'accoler et réaliser dans cette région toutes les formes de passage entre les deux types morphologiques.*

2° Peut-on alors invoquer ici la « *théorie migratoire de Sampson* », à savoir que des lambeaux de muqueuses utérine, après avoir cheminé dans les trompes et être tombés dans la cavité pelvienne, peuvent *se greffer* sur son revêtement séreux (1) ?

(1) Sampson (J.-A.) : « Greffes endométriales bénignes et malignes dans la cavité péritonéale et leur rapport avec certaines tumeurs ovariennes. » (*Surg. Gyn. and Obst.*, mars 1924.)

Nous avons remarqué que toutes les hétérotopies qui font l'objet de cette note se disposent A LA SURFACE du revêtement ovarien et de la séreuse du ligament tubo-ovarien, et fréquemment présentent une limite extrêmement précise entre leur base et la surface de l'organe sous-jacent.

Mais il est particulièrement instructif de considérer *la formation ovarienne dont la surface est revêtue d'un lambeau de tissu musculo-conjonctif*. Il ne s'agit plus alors, dans ce cas, d'une simple formation muqueuse, mais bien d'un *fragment de paroi utérine ou tubaire*.

Il semble bien ici que cette constatation soit en *faveur de la greffe*, bien qu'il ne soit nullement prouvé qu'un tel aspect n'ait pas été réalisé par l'adhérence de la surface de l'ovaire avec la paroi du pavillon tubaire.

3° Sampson et ses élèves admettent que les lambeaux greffés sont toujours d'origine utérine. Et, en effet, leur structure correspond exactement à celle de cette muqueuse.

Cependant, *ne pourrait-on admettre qu'un fragment de muqueuse de la tronpe ne puisse se greffer sur l'ovaire* ? Nous avons vu qu'en certains endroits, l'épithélium des hétérotopies présentait le type tubaire. L'on sait, d'autre part, que cette même muqueuse tubaire peut, dans certaines conditions, prendre le type utérin.

Cette interprétation expliquerait donc aisément la présence du fragment de muqueuse et de musculeuse associées à la surface de l'ovaire.

Il est difficile de conclure en faveur d'une pathogénie plutôt qu'en faveur d'une autre. Chacune présente des arguments sérieux et s'expose à de nombreuses critiques.

Cependant, devant un tel aspect morphologique, *nous inclinerons plus facilement vers l'hypothèse de la greffe de lambeaux de muqueuse tubaire ayant pris le type endométrial.*

Nous ferons remarquer enfin que, dans notre cas, comme dans bien d'autres, nous avons retrouvé, dans les hétérotopies, la même *infiltration hémorragique que nous avions observée dans la muqueuse utérine*; en second lieu, le pouvoir d'envahissement du chorion cytogène dans les tissus sur lesquels il repose, et tout spécialement dans l'ovaire.

(Travail du Service et du Laboratoire d'Anatomie pathologique de la Clinique Baudelocque. Professeur A. Couvelaire.)

VARIÉTÉ EXCEPTIONNELLE D'ANASTOMOSE UNISSANT LE NERF FACIAL AU GLOSSO-PHARYNGIEN

par

L. Barraya

Nous avons l'honneur de présenter à la Société d'Anatomie le relevé d'une dissection effectuée sur un sujet de l'Ecole pratique. Nous avons en effet rencontré une variété d'anastomose entre le facial et le glosso-pharyngien qui ne nous semble pas avoir été encore signalée.

Ce nerf facial gauche est par ailleurs normal. Il ne présente pas d'anse de Haller. Le nerf commun au digastrique et au stylo-hyoïdien se détache du facial à la hauteur de la base de l'apophyse styloïde, de la face interne du nerf.

Le nerf du stylo-hyoïdien chemine ensuite sur la face externe du ventre postérieur du digastrique. Il aborde le bord postérieur du stylo-hyoïdien au moment où celui-ci passe à la hauteur de l'angle de la mâchoire.

A 15 millimètres au-dessus de sa terminaison dans le muscle, se détache un filet grêle (moitié du calibre du nerf du stylo-hyoïdien) qui croise la face externe, puis le bord postérieur du digastrique. Plus loin, il passe entre ce muscle et le stylo-pharyngien, et va se terminer dans l'un des trois filets que le glosso-pharyngien envoie au muscle stylo-pharyngien.

De ces trois filets : le supérieur, presque vertical, est volumineux ; les rameaux moyen et inférieur, grêles, sont issus du glosso-pharyngien à 2 millimètres d'intervalle. Le rameau anastomotique que nous avons poursuivi se jette sur le rameau moyen qui présente un trajet légèrement récurrent.

La dissection n'a pu déceler aucune branche se détachant des précédentes pour suivre le trajet d'un rameau lingual du facial. D'ailleurs, la concordance du calibre des filets nerveux permet d'affirmer qu'il n'y avait aucun rameau de ce genre.

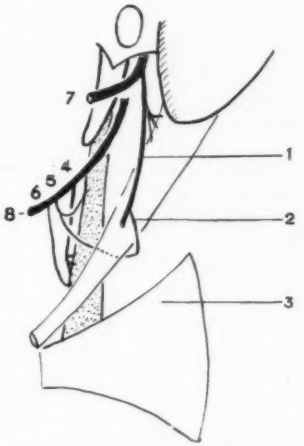

1, nerf du stylo-hyoïdien, qui est sectionné plus bas, le muscle n'étant pas représenté. *2*, l'anastomose. *3*, le muscle constricteur moyen du pharynx. *4*, *5*, *6*, les nerfs supérieur, moyen et inférieur que le glosso-pharyngien envoie au muscle stylo-pharyngien. *7*, le nerf facial. *8*, le nerf glosso-pharyngien.

Cruveilhier considérait l'anastomose dite anse de Haller comme un vestige d'une branche que le nerf facial peut envoyer à la base de la langue (rameau lingual du facial). Il faut se demander si la disposition que nous avons trouvée n'est pas une forme intermédiaire entre ces deux formes extrêmes.

SUR LA SIGNIFICATION DE L'ARC AXILLAIRE

par

Jousseaume (Rouen).

La description de l'arc axillaire se trouve à peu près dans toutes les anatomies. Tout le monde est d'accord pour décrire à la base de l'aisselle un épaississement arqué de l'aponévrose profonde, à concavité dirigée en dehors, embrassant la face interne du paquet vasculo-nerveux; c'est l'arc axillaire, l'*Achselbogen* de Langer. Langer avait décrit, en regard de l'arc axillaire, une autre arcade aponévrotique concave en haut représentant, au niveau de la base de l'aisselle, la limite supérieure

de l'aponévrose brachiale. Il est généralement admis, après les recherches de Charpy et de Soulié, que cet arc brachial ou *Armbogen* n'existe pas. L'aponévrose brachiale, en effet, remonte en dedans jusqu'à l'aponévrose profonde de l'aisselle à laquelle elle s'unit.

Mais on discute encore sur la signification de l'arc axillaire. Certains le considèrent comme strictement d'origine aponévrotique. Il semble pourtant que l'origine de cet arc soit toute différente. Dans une excellente étude des aponévroses du creux de l'aisselle, Florence (*Archives d'Anatomie, d'Histologie et d'Embryologie*, t. II, 1923, pp. 109-152) estime que cet arc axillaire n'est que le reliquat fibreux d'un muscle peaucier à peu près totalement disparu chez l'homme. Une trouvaille de dissection, faite récemment et représentée par le dessin ci-contre qui met en évidence ce muscle peaucier exceptionnellement bien développé, nous permet, tout en admettant le principe de l'origine musculaire de l'arc axillaire, d'émettre une opinion un peu différente de celle de Florence.

Avant de donner une description de cette dissection, exposons rapidement, d'après le travail de Florence, la constitution de ce muscle peaucier et des reliquats fibreux qui le représentent le plus souvent chez l'homme.

Ce muscle appelé habituellement *pannicule charnu* et qui serait plus clairement dénommé *muscle peaucier thoraco-axillaire*, a à peu près disparu chez l'Européen, est relativement rare chez le nègre, mais se rencontrerait très fréquemment chez le Chinois du Nord. Il serait presque constant chez le singe.

Les insertions thoraciques dans les types complets seraient les suivantes. Il forme un vaste tablier musculaire qui a la forme d'un parallélogramme; il va d'avant en arrière de la ligne axillaire antérieure à la ligne axillaire postérieure, de bas en haut environ du niveau de la crête iliaque à la partie interne de la partie juxtascapulaire du bras. Mais les types incomplets sont les plus fréquents et les insertions sont le plus souvent moins étendues. Quoi qu'il en soit, les fibres musculaires se dirigent vers l'aisselle et se comportent de la façon suivante. L'espace compris entre la ligne axillaire antérieure et le bord axillaire du grand dorsal est comblé par des fibres musculaires qui s'élèvent plus ou moins verticalement vers l'apophyse coracoïde. Quand il y a une simple languette tendineuse, on peut la suivre dans l'intervalle qui sépare le petit pectoral du coraco-huméral. Le plus souvent, elle va se perdre dans le tendon de ce dernier, mais on peut la voir se terminer sous la pointe de l'apophyse coracoïde; on peut la voir aussi se perdre sur le bord axillaire du petit pectoral dans sa portion juxta-coracoïdienne. Ce faisceau est le faisceau principal; mais le plus souvent, il existe un deuxième faisceau, lequel, se séparant du premier au niveau du bord inférieur du grand pectoral, s'incline en avant et en dehors et va, parallélement au bord inférieur de ce grand pectoral, se terminer dans le voisinage de la gouttière bicipitale. C'est ce deuxième faisceau qui délimite le plus nettement la partie antérieure de l'orifice axillaire de la base. Il convient enfin de parler d'un troisième tendon plus rare, lequel parti du bord antérieur du pannicule charnu, se continue jusqu'à la face antérieure de la clavicule, au point d'union du tiers interne et du tiers moyen de cet os. Cette bandelette de trifurcation chemine profondément située

au-dessous du petit pectoral, entre la face postérieure de ce muscle et le gril costal auquel elle adhère fortement. Disons en passant que les deux premiers faisceaux tendineux de ce muscle prennent part à la formation de l'aponévrose de Gerdy, dont ils constituent l'armature.

Ce pannicule charnu étant connu, comment donc est constitué l'arc axillaire d'après Florence ? Par deux éléments fibreux ou tendineux : en avant, par le tendon du pannicule charnu, et principalement par le deuxième faisceau décrit, qui suit le bord inférieur du grand pectoral vers la gouttière bicipitale; en arrière, par la bandelette scapulo-thoracique. Celle-ci est une bandelette fibreuse qui, partie de la portion sous-glénoïdienne du scapulum, se porte de haut en bas, de dehors en dedans et d'arrière en avant jusqu'au niveau de la quatrième côte dans sa portion axillaire, mais sans prendre d'insertion sur la côte et en restant cutanée.

Arc musculaire anormal de l'aisselle.

Voici maintenant la description détaillée de la disposition anormale que nous avons trouvée :

Sur notre préparation, le pannicule charnu se confond avec le grand dorsal; c'est là un cas de fusion des deux muscles qui est rare, un interstice celluleux délimitant les deux muscles dans la plupart des cas. Les insertions thoraciques soulignent l'adjonction d'un muscle supplémentaire du grand dorsal, car au lieu des insertions sur la face externe des quatre dernières côtes, on remarque cinq languettes charnues sur les cinq dernières côtes.

Du côté externe, la terminaison est la suivante : en dehors du tendon normal du grand dorsal allant se terminer sur le fond de la coulisse bicipitale, on remarque un autre tendon plus interne qui passe en dedans du paquet vasculo-nerveux, puis se bifurque; un faisceau s'accole à la partie inférieure du tendon du grand pectoral et se confond avec lui, un autre faisceau remonte à l'apophyse coracoïde et se fusionne à ce niveau avec le tendon d'insertion du coraco-brachial.

Ce tendon bifurqué du pannicule charnu réalise l'arc fibreux axillaire que l'on rencontre normalement. Si la disposition que présente notre préparation correspond dans ses grandes lignes à la description de Florence, elle en diffère cependant sur un point. Nous avons dit que, pour Florence, l'arc axillaire était formé en avant par le tendon du pannicule charnu, en arrière par la bandelette scapulo-thoracique. Or, sur notre préparation, nous n'avons pas trouvé trace de cette bandelette.

L'arc axillaire sur cette préparation s'étend en dedans du paquet vasculo-nerveux de l'aisselle et en bordure de l'extrémité externe du pannicule charnu, depuis l'aponévrose du coraco-biceps jusqu'au grand dorsal.

Or, l'arc axillaire normal chez l'homme est tendu en dedans du paquet vasculo-nerveux, depuis l'aponévrose du coraco-biceps jusqu'à l'aponévrose du grand dorsal et par celle-ci au bord axillaire de l'omoplate.

La disposition anormale que nous avons analysée est donc à peu près analogue à celle que présente l'arc axillaire normal.

COUDURE DU CÆCUM

par

Du Bourguet

Il s'agit d'une anomalie congénitale peu fréquente que j'ai eu l'occasion d'observer dans le service de mon maître, le professeur Paitre.

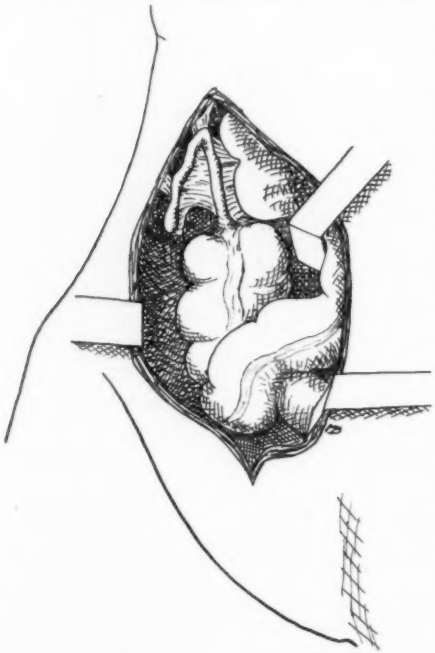

Coudure du cæcum.

Le malade porteur de cette anomalie présentait depuis des mois un point douloureux dans la fosse iliaque droite avec vomissements. Cliniquement, on ne constatait que le point douloureux dans la zone de Mac Burney, sans défense abdominale. La radiologie donnait des signes confus et l'examen concluait à une périviscérite sous-hépatique; on opère avec le diagnostic d'appendicite ou de périviscérite.

Au cours de l'intervention, sous anesthésie générale au balsoforme, on fit les constatations suivantes : dès l'ouverture du péritoine, on tombe sur une anse grêle qui disparaît derrière le côlon ascendant auquel elle adhère. Les bandelettes du côlon sont suivies jusqu'au point présumé de leur confluence; on ne trouve pas l'appendice. On se reporte à la gouttière pariétocolique. La, on voit émerger très haut la pointe de l'appendice et on se rend compte au doigt de la situation très haute du corps de l'appendice, attiré sous le foie par une bride. On augmente alors l'incision sur les muscles longs et sur le grand oblique, ce qui permet de pratiquer un décollement colopariétal, de libérer la bride appendiculaire, de suivre vers le bas la racine de l'appendice qui s'élargit en entonnoir et s'abouche dans un cæcum dont le fond regarde en haut et à droite. Hémostase du méso qui plonge en bas et à gauche

sous le cæcum, libération des brides qui solidarisent en canon de fusil, dans le plan sagittal, le cæcum en rétroposition et le côlon préjacent. On aboutit ainsi à rétablir la position normale du côlon droit. Appendicectomie et enfouissement du moignon, fermeture en 3 plans.

Cette coudure du cæcum n'est pas un véritable volvulus, mais elle se rencontre fréquemment, compliquant l'anatomie pathologique des volvulus vrais du cæcum; isolée, elle serait, pour Rokitanski, le premier degré d'un volvulus.

Quoi qu'il en soit, il nous a semblé intéressant de présenter nos constatations et le dessin qui les objective.

DÉGÉNÉRESCENCE CANCÉREUSE D'UNE MALADIE DE RECLUS

par

Rousset et Mlle Gasne.

Notre maître, M. Gernez, a eu récemment l'occasion d'opérer une malade dont il nous a paru intéressant de rapporter l'observation. Il s'agit d'une femme atteinte depuis plusieurs années de maladie kystique de Reclus et qui a été opérée d'un cancer du sein gauche. L'examen histologique a montré qu'il s'agissait d'un cas rare, mais typique, de dégénérescence cancéreuse de la maladie kystique du sein.

OBSERVATION. — Mme L..., quarante-sept ans, entre à l'hôpital Tenon, en décembre 1933, pour écoulement séro-sanguinolent par le mamelon gauche.

Il y a sept ans environ que la malade s'est aperçue de son écoulement, intermittent, indolent, assez fréquemment répété, et qui était plus marqué au moment des règles.

Elle a consulté, depuis, plusieurs médecins qui l'ont rassurée aussitôt sur son état et la malade ne s'inquiétait plus de son écoulement qu'elle mettait sur le compte d'une fausse-couche faite en 1925.

Ce n'est que depuis trois mois que l'écoulement, qui était séreux jusqu'à ce jour, est devenu sanglant. L'écoulement devenait en même temps plus fréquent et plus abondant, toujours plus marqué au moment des règles. Pour la première fois, elle constate un écoulement du mamelon droit.

Dès lors, elle s'inquiète de voir son sein gauche augmenter de volume et devenir bientôt le siège d'une véritable tumeur. Elle entre à l'hôpital.

Examen. — On se trouve en présence d'une femme apparemment bien portante.

Le sein gauche. — Il est nettement plus volumineux que le droit, surtout à sa partie externe. Le mamelon est normal et la peau intacte.

On sent dans le sein une masse occupant la partie externe de la glande, oblongue et se prolongeant vers l'aisselle ; sa surface est grenue et irrégulière; sa consistance est dure, ligneuse ; enfin elle est indolore.

La tumeur, malgré son volume, est mobile sur les plans profonds ; mais la peau se laisse difficilement pincée et présente le phénomène de capitonnage à la partie inférieure du sein.

La traction du mamelon n'entraîne pas la tumeur.

Enfin, la pression sur le sein fait sourdre du sang par le mamelon par plusieurs pores.

A l'aisselle, on perçoit des ganglions durs, indolents et mobiles.

L'examen microscopique de l'écoulement a révélé des hématies et des grosses cellules épithéliales.

Le sein droit. — A la partie supérieure et interne, on sent la glande ferme

et grenue, indolente. La pression du sein fait sourdre un liquide lacto-séreux.

A l'aisselle, on perçoit quelques petits ganglions mobiles et sans caractères nets.

Antécédents. — Mariée, la malade a un enfant (vingt-trois ans). Elle a fait deux fausses couches : en 1915 et en 1925 ; c'est après cette dernière que l'écoulement est apparu. Aucun fait marquant à signaler par ailleurs. Réglée à dix-huit ans seulement, règles irrégulières par leurs dates (elles survenaient avec dix jours de différence en plus ou en moins) et par leur abondance (perdant cinq jours abondamment une fois, perdant très peu la fois suivante). Les règles n'ont jamais été douloureuses et n'entraînaient aucun phénomène anormal du côté des seins.

Opération. — Le 8 décembre 1933 (M. Gernez).

I. — Amputation du sein gauche avec curage ganglionnaire.

II. — Biopsie du sein droit.

Examen de la pièce. — *Sein gauche.* — A la coupe, on aperçoit une partie du sein encore normal, derrière lequel existe toute une zone de dégénérescence graisseuse.

Le reste de la glande est occupée par la tumeur : elle est dure à la coupe, d'aspect marbré violacé, avec aspect plus ou moins micro-kystique. Il existe en de nombreux points des taches brunâtres.

Notre maître, M. Moulonguet, a bien voulu nous interpréter l'examen :

« Le sein est atteint d'un épithélioma. Cet épithélioma paraît pouvoir être rattaché à l'évolution maligne de la maladie de Reclus.

« En effet, il est constitué de formations kystiques bordées par des cellules claires, acidophiles, boursouflées, situées parfois et d'une façon irrégulière sur plusieurs assises formant comme des franges.

« A l'intérieur de ces kystes se trouve une substance très colorable par le muci-carmin, envahie par places de quelques lymphocytes et plasmocytes.

« Entre deux kystes, le tissu conjonctif est parfois réduit à quelques minces lamelles étirées ; parfois au contraire il est épais et infiltré de cellules inflammatoires.

« On peut supposer que l'histogénèse de ces formations kystiques s'est faite aux dépens des canaux excréteurs hyperplasiés, analogues à ceux trouvés dans le sein droit, et dont on retrouve les aspects en quelques points du sein cancéreux.

« Nous avons cherché à savoir si les grandes formations kystiques représentaient des galactophores envahis par le cancer ou des néoformations cancéreuses. L'orcéine ne montre pas de couches élastiques bordant ces kystes, ce qui indique que l'on est en présence d'un envahissement du tissu interstitiel par les boyaux cancéreux.

« *Sein droit.* — Les lésions sont caractérisées par une hyperplasie des galactophores. Ceux-ci sont tapissés de deux couches cellulaires, une couche interne, de couche cylindrique ; une couche externe, myoépithéliale, au contact du tissu conjonctif.

« Les canaux excréteurs qui sont de faible calibre, sont réunis en amas, sortes de lobules dans lesquels on voit fort peu ou pas du tout d'acini. C'est d'ailleurs un aspect fréquent de la maladie de Reclus. »

En résumé, les aspects histologiques confirment enfièrement l'histoire clinique qui montre une succession de symptômes appartenant d'abord à la maladie de Reclus, puis à l'évolution du cancer. C'est ce qui nous a paru digne d'être relaté, d'autant que les observations de ce genre sont rares.

Le Gérant : F. Amirault. NIORT. — IMP. TH. MARTIN.

éreux.
ctères

a fait
e que
Réglée
naient
ndance
rante).
omène

partie
scence

coupe,
existe

:
r être

s cel-
rrégu-

par le
es.
minces
nflam-

t faite
s dans
n can-

résen-
cancé-
ce qui
el par

galac-
nterne,
tissu

amas,
. C'est

stoire
abord
nous
genre